ΧΕΙΡΙΣΜΟΣ ΚΑΙ ΑΞΙΟΛΟΓΗΣΗ ΑΙΜΑΤΟΣ, ΜΥΕΛΟΥ ΤΩΝ ΟΣΤΩΝ ΚΑΙ ΑΛΛΩΝ ΒΙΟΛΟΓΙΚΩΝ ΔΕΙΓΜΑΤΩΝ ΑΣΘΕΝΩΝ ΜΕ ΑΙΜΑΤΟΛΟΓΙΚΗ ΝΟΣΟ

Σωτήριος Σαχανάς, Μαρία Κ. Αγγελοπούλου, Θεόδωρος Π. Βασιλακόπουλος, Αναστάσιος Κριεμπάρδης, Χριστίνα Καλπαδάκη, Γεράσιμος Α. Πάγκαλης

Εισαγωγή
Γενική αίματος
Τρόπος και διαδικασία λήψης γενικής αίματος
Πραγματοποίηση και αξιολόγηση γενικής αίματος από τον αυτόματο αναλυτή
Παρασκευή και χρώση επιστρώσεων αίματος
Αξιολόγηση επίστρωσης αίματος στο μικροσκόπιο
Μυελός των οστών, επίχρισμα και οστεομυελική βιοψία
Διενέργεια αναρρόφησης μυελού των οστών και οστεομυελικής βιοψίας, παρασκευή μυελογράμματος
Αξιολόγηση επίστρωσης μυελού των οστών στο μικροσκόπιο
Κυτταροχημικές χρώσεις
Προετοιμασία επιστρώσεων αίματος και μυελού των οστών για κυτταροχημικές χρώσεις
Αξιολόγηση κυτταροχημικών χρώσεων
Παρακέντηση λεμφαδένος
Κριτήρια και τεχνική παρακέντησης
Χειρισμός υλικού παρακέντησης
Χρώσεις
Αξιολόγηση παρακεντήματος λεμφαδένος
Βιοψία λεμφαδένος
Απόφαση και πραγματοποίηση βιοψίας
Χειρισμός λεμφαδένος μετά την χειρουργική αφαίρεση
Αξιολόγηση αποτυπώματος λεμφαδένος
Διαδικασία παρακέντησης υπεζωκοτικής και περιτοναϊκής κοιλότητας
Χειρισμός πλευριτικού ή ασκιτικού υγρού μετά την αφαίρεση
Αξιολόγηση κυτταροφυγοκεντρημάτων
Εγκεφαλονωτιαίο υγρό
Διαδικασία οσφυονωτιαίας παρακέντησης
Χειρισμός εγκεφαλονωτιαίου υγρού μετά την αφαίρεση
Αξιολόγηση κυτταροφυγοκεντρημάτων εγκεφαλονωτιαίου υγρού
Τρόπος συλλογής, συνθήκες αποστολής στο εργαστήριο και βασική επεξεργασία ορισμένων εξετάσεων
ΕΠΙΛΕΓΜΕΝΗ ΒΙΒΛΙΟΓΡΑΦΙΑ

Εισαγωγή

Για κάθε βιολογικό δείγμα, το οποίο λαμβάνεται από αιματολογικό ασθενή για διαγνωστικούς σκοπούς, πρέπει να ακολουθούνται όσο γίνεται πιστότερα οι οδηγίες σωστής λήψης, χειρισμού, επεξεργασίας και αξιολόγησής του, αφού από την διαδικασία αυτή αρκετές φορές εξαρτάται (ή επηρεάζεται) το τελικό διαγνωστικό αποτέλεσμα.

Στην συνέχεια θα αναφερθούν και θα αναλυθούν διάφορες πρακτικές πληροφορίες τις οποίες ο γιατρός, ο βιολόγος, ο τεχνολόγος και το νοσηλευτικό προσωπικό οφείλουν να λαμβάνουν υπ' όψιν τους κατά την λήψη αίματος, την αναρρόφηση μυελού των οστών, την λήψη οστεομυελικής βιοψίας, την παρακέντηση λεμφαδένος, την βιοψία λεμφαδένος και την λήψη εγκεφαλονωτιαίου, πλευριτικού ή ασκιτικού υγρού κ.λπ. για διαγνωστικούς σκοπούς.

Λήψη γενικής αίματος

Τρόπος και διαδικασία λήψης γενικής αίματος

Η προσέγγιση του ασθενούς για φλεβοκέντηση πρέπει να περιλαμβάνει αρχικά την τοποθέτησή του στη σωστή θέση (ημικατακεκλιμένου σε ειδική πολυθρόνα ή στη νοσηλευτική κλίνη), την εφαρμογή περίδεσης με ειδικό ιμάντα και την υπομονετική αναζήτηση της πλέον εμφανούς και κατάλληλης φλέβας για φλεβοκέντηση (Εικόνα 4.1). Αυτό γίνεται τόσο οπτικά όσο και ψηλαφητικά, αφού μπορούμε να ψηλαφήσουμε την διογκωμένη, μετά την περίδεση, φλέβα κάτω από τα δάκτυλά μας. Προσοχή χρειάζεται κατά την λήψη αίματος από άτομα υπερήλικα, στα οποία το τοίχωμα της φλέβας μπορεί να είναι πολύ σκληρό λόγω αθηρωμάτωσης και ασβέστωσης, οπότε η φλεβοκέντηση καθίσταται εξαιρετικά δύσκολη, ιδιαίτερα αν η φλέβα είναι κινητή. Επίσης σε



ΕΙΚΟΝΑ 4.1 Διαγραφή επιπολής φλεβικού δικτύου φυσιολογικού ατόμου.

μερικούς ασθενείς κατά τη φλεβοκέντηση τα τοιχώματα της φλέβας συμπίπτουν αντανακλαστικά, οπότε προσωρινή απελευθέρωση της περιχειρίδος διευκολύνει την αιμοληψία.

Επίσης, κατά την λήψη γενικής αίματος μπορεί να αντιμετωπίσουμε το ενδεχόμενο ο ασθενής να μην έχει εμφανές επιπολής φλεβικό δίκτυο, συνήθως λόγω παχυσαρκίας ή λόγω προηγηθεισών θεραπειών με κυτταροστατικά φάρμακα, οπότε η επιλογή της προς παρακέντηση φλέβας, πρέπει να επιτελείται με τη μέγιστη δυνατή προσοχή.

Για την λήψη του αίματος μπορούμε να χρησιμοποιήσουμε "πεταλούδα" (συνήθως μεγέθους 21G), ή βελόνα συνήθως του ίδιου μεγέθους (τόσο η πεταλούδα όσο και η βελόνα στο πλαστικό τους μέρος έχουν χρώμα πράσινο) (Εικόνα 4.2).

Η λήψη του αίματος φροντίζουμε να διαρκέσει από χρονικής πλευράς όσο γίνεται λιγότερο, ώστε να μην επηρεαστούν οι τιμές ορισμένων στοιχείων του (όπως των αιμοπεταλίων) και να μην προκληθεί ενδεχομένως κάποιος μικρός θρόμβος με αλλοίωση του αποτελέσματος της εξέτασης.

Από το αίμα που λαμβάνουμε και από το άκρο της πεταλούδας ή της βελόνας απορρίπτεται η πρώτη σταγόνα (μπορεί να περιέχει οινόπνευμα ή δερματικά κύτταρα) και στη συνέχεια τοποθετούμε από μια σταγόνα σε αντικειμενοφόρους πλάκες και ακολούθως, παρασκευάζουμε επιστρώσεις. Εν συνεχεία τοποθετούμε το αίμα σε ειδικά φιαλίδια, σε ποσότητα ανάλογη με την ένδειξη που ήδη προϋπάρχει στο φιαλίδιο (συνήθως 2 ml). Μετά την τοποθέτησή του εντός του φιαλιδίου, το αίμα πρέπει να αναδευτεί, με ήπιες κινήσεις, ώστε το υπάρχον αντιπηκτικό να αναμιχθεί ομοιόμορφα με το δείγμα. Η ανάδευση αυτή μπορεί να γίνει με το χέρι ή από ειδική συσκευή με περιστρεφόμενους κυλίνδρους. Ακολούθως γίνεται η μέτρηση των παραμέτρων της γενικής αίματος από το ειδικό μηχάνημα αναλυτή, όπως αυτό περιγράφεται στο Κεφάλαιο 3.

Πραγματοποίηση και αξιολόγηση γενικής αίματος από τον αυτόματο αναλυτή

Η ανάγκη μέτρησης μεγάλου αριθμού δειγμάτων γενικής αίματος οδήγησε στην ανάπτυξη αρχικά ημιαυτόματων και στη συνέχεια πλήρως αυτοματοποιημένων αιματολογικών αναλυτών.

Τα πλεονεκτήματα του αιματολογικού αναλυτή στην αξιολόγηση της γενικής αίματος είναι η ταχύτητα, η επεξεργασία μεγάλου αριθμού δειγμάτων, η ακρίβεια των αποτελεσμάτων (ιδιαίτερα στις ποσοτικές μετρήσεις των αιματολογικών παραμέτρων) και η δυνατότητα ταχείας διάκρισης φυσιολογικών από παθολογικά δείγματα που θα μελετηθούν περαιτέρω.

Επίσης οι μετρήσεις του αιματολογικού αναλυτή δεν επηρεάζονται από την εκπαίδευση, το περιβάλλον εργασίας, την ψυχική κατάσταση ή την κόπωση του χρήστη. Οι κυριότεροι παράγοντες οι οποίοι μπορεί να επηρεάσουν την πραγματοποίηση της σωστής αρίθμησης ενός αιματολογικού αναλυτή είναι ο καθορισμός των ανώτερων και κατώτερων ορίων όγκου των μετρούμενων κυττάρων, η ταυτόχρονη μέτρηση δύο κυττάρων, ο θόρυβος υποστρώματος, οι φυσαλίδες, τα ξένα σώματα, οι διαρροές στο κλειστό κύκλωμα πίεσης, η προσκόλληση κυττάρων στα τοιχώματα και η λύση ή τα συγκρίματα κυττάρων. Επίσης ο αιματολογικός αναλυτής δεν μπορεί να αντικαταστήσει την παρατήρηση του επιχρίσματος αίματος στο μικροσκόπιο, με την οποία γίνεται η οριστική διάγνωση των μορφολογικών χαρακτηριστικών των κυττάρων.

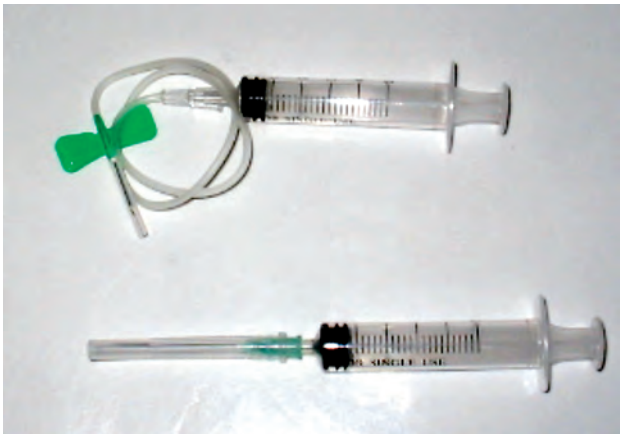

ΕΙΚΟΝΑ 4.2 Πεταλούδα, βελόνα και σύριγγες λήψης αίματος. Το χρώμα του πλαστικού τμήματος τόσο της πεταλούδας όσο και της βελόνας ενδείκνυται να είναι πράσινο (21 G).

Γραφική απεικόνιση αποτελεσμάτων

Οι σύγχρονοι αυτόματοι αναλυτές παράγουν γραφική απεικόνιση των στοιχείων τα οποία υπολογίζουν. Οι γραφικές παραστάσεις απεικονίζονται στην οθόνη του αναλυτή και μπορούν να τυπωθούν. Η μελέτη της γραφικής παράστασης μπορεί να δώσει επιπλέον πληροφορίες σε σχέση με τα αριθμητικά στοιχεία των γνωστών αιματολογικών παραμέτρων. Τα διαγράμματα συνήθως περιλαμβάνουν ιστογράμματα του μεγέθους των ερυθροκυττάρων, των λευκοκυττάρων και των αιμοπεταλίων και μερικές φορές της συγκέντρωσης αιμοσφαιρίνης. Επίσης μπορεί να περιλαμβάνουν διαγράμματα διασποράς δύο παραμέτρων (π.χ. μέγεθος ερυθροκυττάρου και συγκέντρωσης αιμοσφαιρίνης) ή πολλαπλών παραμέτρων (π.χ. λευκοκυτταρικός τύπος). Τυπικά διαγράμματα ιστογραμμάτων και διαγραμμάτων κατανομής (νεφελογραμμάτων) φαίνονται στην Εικόνα 4.3.

Παρασκευή και χρώση επιστρώσεων αίματος

Προκειμένου οι επιστρώσεις αίματος να πληρούν τις άριστες των προϋποθέσεων για την αξιολόγηση τους στο μικροσκόπιο πρέπει τα πλακίδια που χρησιμοποιούμε να είναι απολύτως καθαρά και να μην τα πιάνουμε με τα δάκτυλα μας στην επιφάνεια της επίστρωσης πριν από τη χρήση τους, διότι αυτό καθιστά την επίστρωση δυσχερή.

Επιπλέον, τα άκρα τους πρέπει να είναι καλά ακονισμένα, ώστε κατά την επαφή και μετακίνηση της μιας αντικειμενοφόρου πλάκας επί της άλλης να μην αφήνουν κενά. Η σταγόνα του αίματος τοποθετείται σε απόσταση 1 εκ περίπου από το αδιαφανές τμήμα της αντικειμενοφόρου πλάκας (Εικόνα 4.4α). Το μέγεθος της σταγόνας του αίματος που τοποθετούμε στις αντικειμενοφόρους πλάκες πρέπει να είναι κανονικό. Μεγάλη ή μικρή σταγόνα αίματος θα έχουν σαν αποτέλεσμα την παρασκευή παχιάς ή λεπτής επίστρωσης αντίστοιχα, με δυσχέρεια στη σωστή χρώση και αξιολόγηση του δείγματος.

Η γωνία υπό την οποία θα γίνει η κίνηση της μιας αντικειμενοφόρου πλάκας επί της άλλης, προκειμένου να φτιαχθεί η επίστρωση, πρέπει να προσαρμόζεται αναλόγως της τιμής αιματοκρίτου που έχει ο άρρωστος, ώστε το άπλωμα του αίματος να γίνει καλύτερα και το πάχος της επίστρωσης να είναι σωστό. Επί δείγματος αίματος με αιματοκρίτη σε φυσιολογικά όρια η γωνία τοποθέτησης της μιας αντικειμενοφόρου πλάκας προς την άλλη πρέπει να είναι 35°-45° (Εικόνα 4.4β). Σε περίπτωση αναιμίας το άνοιγμα της γωνίας γίνεται μικρότερο και σε πολυερυθραιμία μεγαλύτερο.

Για την ετοιμασία της επίστρωσης κατ' αρχάς ακουμπάμε την αντικειμενοφόρο πλάκα, η οποία ευρίσκεται υπό γωνία μ' εκείνη που φέρει την σταγόνα, απλώνουμε

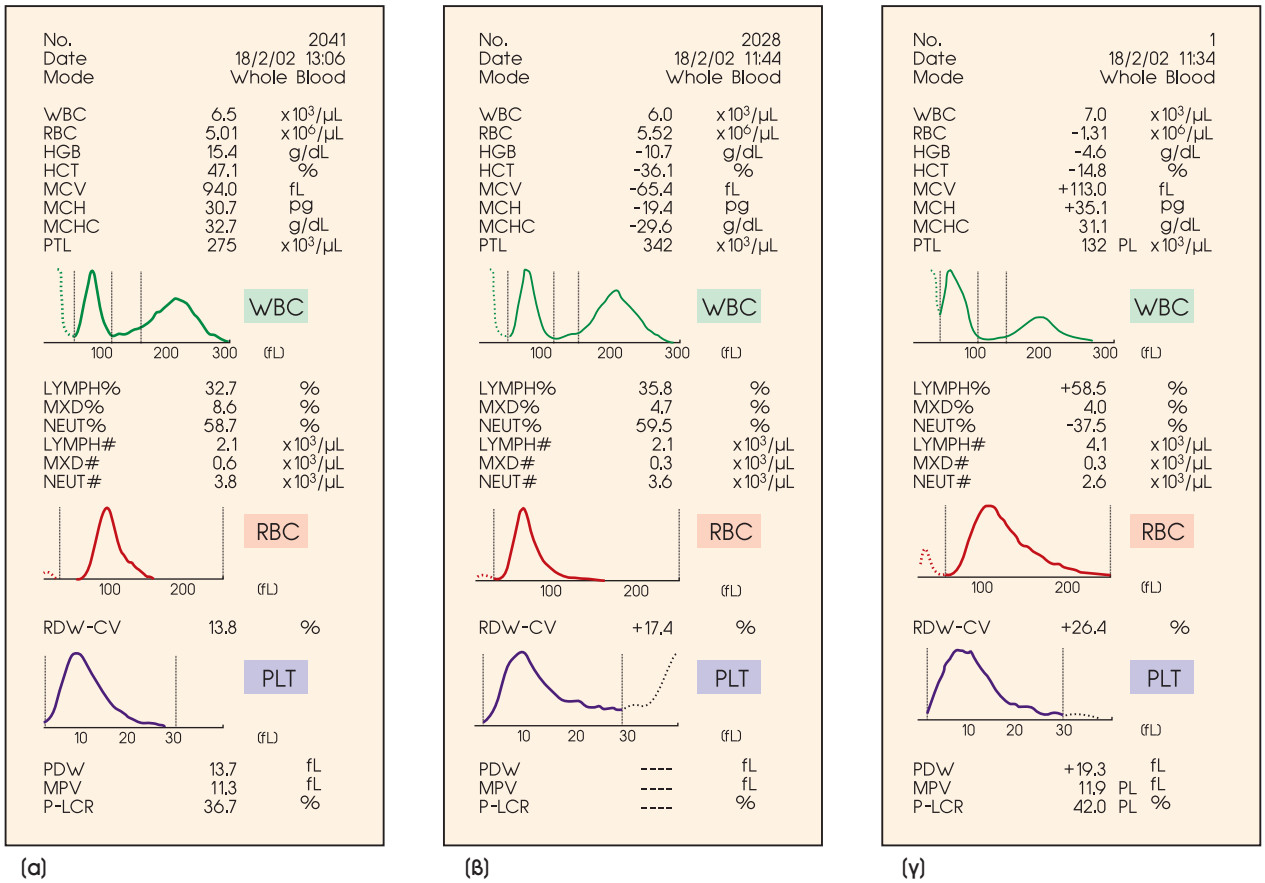

ΕΙΚΟΝΑ 4.3 Τυπικά παραδείγματα διαγραμμάτων-ιστογραμμάτων κατανομής κυττάρων και τιμών από τον αυτόματο αναλυτή. **(α)** Φυσιολογική εξέταση αίματος. **(β)** Υπόχρωμη μικροκυτταρική αναιμία. **(γ)** Μακροκυτταρική αναιμία.



ΕΙΚΟΝΑ 4.4 **(α)** Τοποθέτηση σταγόνας αίματος σε αντικειμενοφόρο πλάκα. **(β)** Γωνία τοποθέτησης της μιας αντικειμενοφόρου πλάκας επί της άλλης για την παρασκευή της επίστρωσης. **(γ)** Άπλωμα σταγόνας σε όλο το μήκος της εφαπτόμενης αντικειμενοφόρου πλάκας. **(δ)** Σωστή επίστρωση αίματος.

την σταγόνα ομοιόμορφα σε ολόκληρη την επιφάνεια (Εικόνα 4.4γ) και κινούμε με ταχύτητα την μια αντικειμενοφόρο πλάκα επί της άλλης. Η πίεση που ασκούμε στην κινούμενη αντικειμενοφόρο πλάκα είναι μέτρια ώστε να μην μετακινηθούν προς το άκρο της επίστρωσης τα λευκά αιμοσφαίρια και άλλα εμπύρηνα κύτταρα, που είναι κύτταρα μεγαλύτερου μεγέθους από τα ερυθρά, με συνέπεια να μην υπάρχει ομοιόμορφη κατανομή των λευκών αιμοσφαιρίων στην επίστρωση με ανάλογες επιπτώσεις στην εξαγωγή του τύπου των λευκών αιμοσφαιρίων (Εικόνα 4.4δ).

Νωπές επιστρώσεις δεν πρέπει να αφήνονται στον πάγκο ελεύθερες, γιατί κόκκοι από τον αέρα επικαθήμενοι στην επίστρωση ενδέχεται να δημιουργήσουν αποικίες μικροβίων. Επίσης νωπές ή άχρηστες επιστρώσεις είναι καλή πηγή τροφής για μύγες και άλλα έντομα.

Για την διακίνηση των επιστρώσεων (ανάγνωση, αρχειοθέτηση, σύγκριση) επιβάλλεται σε κάθε πλακίδιο να αναγράφονται οι ακόλουθες πληροφορίες με απόλυτη ευκρίνεια: Επίθετο, Όνομα (επί συχνών επιθέτων και όνομα πατρός), καθώς και ημερομηνία, (ημέρα, μήνας και έτος απαραιτήτως).

Η χρώση των επιστρώσεων γίνεται με την τεχνική Romanowsky. Οι επιστρώσεις δεν χρώνυνται αν δεν περάσουν τουλάχιστον 30 λεπτά από την παρασκευή και το στέγνωμά τους. Ταχύτατο στέγνωμα της νωπής επίστρωσης βελτιώνει την ποιότητα της. Αυτό επιτυγχάνεται είτε με τη χρήση ανεμιστήρα ή με την χρησιμοποίηση των χεριών μας κρατώντας τις επιστρώσεις με τα δάκτυλά μας και κάνοντας την κίνηση των πτερύγων πτηνού. Η χρώση Romanowsky που χρησιμοποιούμε στην καθ' ημέρα πράξη είναι η May Grünwald-Giemsa (MG-G). Ο συνδυασμός των δυο αυτών χρωστικών διαλυμάτων [ενός όξινου (ηωσίνης) και ενός βασικού (κυανού του μεθυλενίου)] δίδει την δυνατότητα της χρώσης αντίστοιχα του DNA και του RNA και άλλων στοιχείων του κυττάρου, ώστε τελικά να προκύψει συνδυασμός χρωστικών διαφορών που εξασφαλίζει την δυνατότητα της ποιοτικής αξιολόγησης της μορφολογίας των κυττάρων.

Για την επιτυχία της χρώσεως May Grünwald-Giemsa σημαντικό ρόλο παίζει το pH του διαλύματος (το σωστό pH είναι 6.7 και επιτυγχάνεται με τη χρήση ρυθμιστικού διαλύματος), η σωστή ανάδευση των διαλυμάτων, η σωστή έκθεση-εμβάπτιση των πλακιδίων στα διαλύματα, η επί τον απαιτούμενο χρόνο παραμονή των πλακιδίων εμβαπτισμένων στα διαλύματα και η κατά το δυνατόν καλύτερη τελική έκπλυση των πλακιδίων σε ρέον ύδωρ της βρύσης μετά το πέρας της χρώσεως. (Ιδέ Κεφάλαιο 3: Εργαστηριακές Μέθοδοι στην Αιματολογία).

Ακολούθως και αφού "σκουπίσουμε" τα πλακίδια

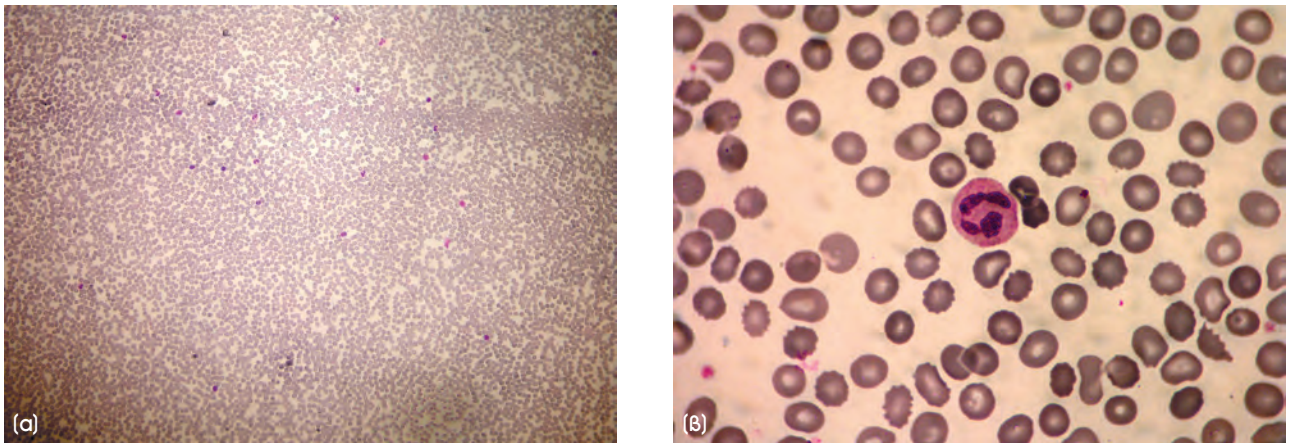

ΕΙΚΟΝΑ 4.5 Περιοχή μικροσκόπησης επιστρώσεως για την εξαγωγή του τύπου των λευκών και την αξιολόγηση της μορφολογίας των ερυθρών αιμοσφαιρίων (χρώση MG-G. **(α)** Μεγέθυνση ×100, **(β)** Μεγέθυνση ×1000), στην οποία τα ερυθρά αφίστανται χωρίς να εφιππεύει το ένα επί του άλλου.

από την πλευρά που δεν υπάρχει επίστρωση, τα αφήνουμε να στεγνώσουν, προκειμένου να προβούμε σε αξιολόγηση τους στο οπτικό μικροσκόπιο.

Ολόκληρη η διαδικασία χρώσεως γίνεται σε θερμοκρασία δωματίου, σε ένα συνήθη "πάγκο" εργασίας δίπλα στο νεροχύτη.

Αξιολόγηση επίστρωσης αίματος στο μικροσκόπιο

Κατά την αξιολόγηση της χρωσμένης με MG-G επίστρωσης αίματος προσέχουμε τα ακόλουθα: Αρχικά επιλέγουμε με την μικρή μεγέθυνση (×10) την περιοχή της επίστρωσης την οποία θα μελετήσουμε. Η περιοχή αυτή συνήθως ευρίσκεται λίγο προ του τέλους της επίστρωσης και αντιστοιχεί με το μέρος της επίστρωσης που τα ερυθρά αιμοσφαίρια σχηματίζουν ένα μόνο κυτταρικό στρώμα χωρίς να αλληλοεπικαλύπτονται (Εικόνες 4.4 και 4.5α,β).

Με τη μικρή μεγέθυνση μπορούμε να υπολογίσουμε κατ' εκτίμησιν τον αριθμό των λευκών αιμοσφαιρίων, τον αριθμό των αιμοπεταλίων καθώς και την μορφολογία και ποιότητα των εμπυρήνων κυττάρων. Εάν ο αριθμός των ερυθρών αιμοσφαιρίων είναι διαθέσιμος από αυτόματο αναλυτή, είναι δυνατό να υπολογιστεί κατά προσέγγιση ο αριθμός των αιμοπεταλίων (υπό την προϋπόθεση ότι έχουν ομοιόμορφη κατανομή στην επίστρωση και δεν συναθροίζονται σε μερικές περιοχές) με την μέτρηση της αναλογίας αυτών προς τα ερυθρά. Σε λεπτή επίστρωση επιχρίσματος και με την χρήση του καταδυτικού φακού (×100) υπολογίζουμε τον αριθμό των αιμοπεταλίων σε οπτικό πεδίο με περίπου 100 ερυθρά αιμοσφαίρια. Μετράμε τουλάχιστον 10 οπτικά πεδία (όσο περισσότερα οπτικά πεδία μετρήσουμε τόσο πιο ακριβής είναι η μέτρηση μας) και ανάγουμε τον τελικό αριθμό των αιμοπεταλίων στον αριθμό των ερυθρών: π.χ. ο αριθμός των ερυθρών αιμοσφαιρίων για κάποιον ασθενή είναι 4×10^{12}/l και εμείς έχουμε μετρήσει σε 10 συνολικά οπτικά πεδία των 100 ερυθρών 20 αιμοπετάλια, τότε κατ' εκτίμηση ο αριθμός των αιμοπεταλίων είναι $20 \times (4 \times 10^{12})/1000 = 80 \times 10^9$/l (80.000/μl).

Με ανάλογο τρόπο μπορεί να γίνει κατ' εκτίμηση ο υπολογισμός του αριθμού των λευκοκυττάρων χρησιμοποιώντας τον καταδυτικό φακό (×100) εάν ο αριθμός των λευκών αιμοσφαιρίων είναι μεγάλος ή τις μικρότερες μεγεθύνσεις τους (×10 ή ×40) εάν ο αριθμός είναι μικρός.

Ιδιαίτερη προσοχή απαιτείται εάν υπάρχει παρουσία στο αίμα εμπύρηνων ερυθρών, τα οποία θα συμπεριληφθούν κατά τη μέτρηση στον αριθμό των λευκών αιμοσφαιρίων, διότι ο αναλυτής μετράει ως λευκά αιμοσφαίρια το σύνολο των εμπύρηνων κυττάρων. Στην περίπτωση αυτή, αφού υπολογιστεί πρώτα το ποσοστό των εμπύρηνων ερυθρών επί των λευκών αιμοσφαιρίων, γίνεται ή ανάλογη διόρθωση στον αριθμό των λευκοκυττάρων. Έτσι, για παράδειγμα, εάν ο αριθμός των λευκών αιμοσφαιρίων που καταμετρά ο αναλυτής είναι 10×10^9/l και το ποσοστό των εμπύρηνων ερυθρών είναι 25% ο πραγματικός αριθμός των λευκοκυττάρων είναι: $10 - (10 \times 25/100) = 7{,}5 \times 10^9$/l.

Επίσης με την μικρή μεγέθυνση γίνεται σάρωση του πεδίου μικροσκόπησης, δηλαδή αναζητούμε και εντοπίζουμε πέρα των συνήθως ανευρισκόμενων, κύτταρα όπως ερυθροβλάστες, βλάστες ποικίλης προέλευσης, μεγάλα αιμοπετάλια ή σωρούς αιμοπεταλίων, πυρήνες μεγακαρυοκυττάρων, σπάνια λεμφικά κύτταρα με παθολογική μορφολογία όπως π.χ. τριχωτά λεμφοκύτταρα κ.λπ. Τέλος με την μικρή μεγέθυνση παρατηρούμε αν υπάρχουν πολλά εμπύρηνα κύτταρα στο τέλος της επίστρωσης.

Μετά την αξιολόγηση της επίστρωσης με την μικρή μεγέθυνση ακολουθεί η παρατήρηση με τον καταδυτικό φακό (συνήθως ×100). Εάν το πλακίδιο δεν φέρει καλυπτρίδα (κάτι που σε Τμήματα με μεγάλο αριθμό ασθενών είναι πρακτικά δύσκολο να εφαρμοστεί) καλύπτουμε την επίστρωση με λεπτό στρώμα κεδρελαίου ώστε να βελτιώσουμε τον δείκτη διάθλασης, άρα και παρατήρησης, στους ξηρούς φακούς (×10, ×25 ή ×40), ενώ για την χρήση του καταδυτικού φακού τοποθετούμε στο σημείο που επιλέγουμε μικρή σταγόνα κεδρελαίου από πλαστικό φιαλίδιο με ρύγχος. Προσέχουμε

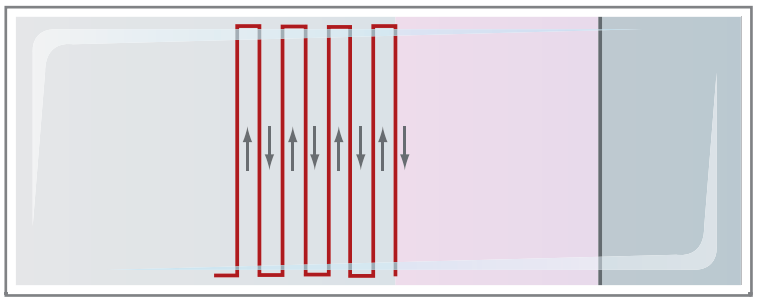

ΣΧΗΜΑ 4.1 Σχηματική απεικόνιση μελέτης επίστρωσης αίματος υπό μορφή μαιάνδρου.

πάντα οι ξηροί φακοί να μην εμβαπτιστούν στο κεδρέλαιο. Αν αυτό συμβεί, πρέπει να τους καθαρίσουμε αρχικά με ειδικό μαλακό πανί ή μαλακό χαρτί και ακολούθως πάλι με μαλακό πανί ή χαρτί ελάχιστα εμβαπτισμένο σε διάλυμα ξυλόλης.

Η μικροσκόπηση για την εξαγωγή του τύπου των λευκών γίνεται με τον καταδυτικό φακό ή για τους πιο έμπειρους παρατηρητές με την μεγέθυνση ×40 ή ×60 ακολουθώντας την παρατήρηση του πλακιδίου με την κίνηση "μαιάνδρου" ώστε να έχουμε αντιπροσωπευτικότερη αξιολόγηση της επίστρωσης (Σχήμα 4.1).

Κατά την αξιολόγηση μιας επίστρωσης αίματος, πέραν της εξαγωγής του "τύπου" των λευκών, παρατηρούμε από τις επιμέρους σειρές τις μορφολογικές-ποιοτικές μεταβολές των κυττάρων ως ακολούθως.

Ερυθρά σειρά

Οι μορφολογικές-ποιοτικές μεταβολές των ερυθροκυττάρων ενδέχεται να αφορούν: το μέγεθος, το σχήμα, την περιεκτικότητα σε αιμοσφαιρίνη, την αλλαγή στην χρωστική τους απόχρωση, την παρουσία σωματιδίων στο κυτταρόπλασμά τους και τον τρόπο που διατάσσονται στην επίστρωση (Εικόνα 4.6). Στον Πίνακα 4.1 περιγράφονται τα ανωτέρω ευρήματα μαζί με τις αντίστοιχες υποκείμενες μεταβολές και τις παθήσεις που συνοδεύουν.

Οι μεταβολές των ερυθρών αιμοσφαιρίων ως προς το μέγεθος χαρακτηρίζονται με τον όρο *ανισοκυττάρωση*, ως προς το σχήμα *ποικιλοκυττάρωση* και ως προς την χρωστική απόχρωση *ανισοχρωμία*.

Λευκή σειρά

Οι μορφολογικές-ποιοτικές μεταβολές των λευκών αιμοσφαιρίων μπορεί να αφορούν οιοδήποτε κύτταρο της κατηγορίας αυτής που κυκλοφορεί στο αίμα υπό φυσιολογικές συνθήκες (πολυμορφοπύρηνα ουδετερόφιλα, ηωσινόφιλα και βασεόφιλα, λεμφοκύτταρα και μονοκύτταρα) (Εικόνα 4.7) ή να εκφράζονται με την παρουσία παθολογικών κυττάρων οιασδήποτε κατηγορίας των προαναφερθέντων κυττάρων σε άωρη ή ώριμη μορφή.

Στον Πίνακα 4.2 περιγράφονται τα ανωτέρω ευρήματα μαζί με τις αντίστοιχες μεταβολές και τις καταστάσεις-παθήσεις στις οποίες παρατηρούνται.

Αιμοπετάλια

Τα αιμοπετάλια στο επίχρισμα φυσιολογικού αίματος φαίνονται ως μικρά, κοκκιώδη, βασεόφιλα σωμάτια. Τα φυσιολογικά αιμοπετάλια έχουν διάμετρο 1-2 μm κατά μέσο όρο και μπορεί το σχήμα τους να εμφανίζει ποικιλία και να κυμαίνεται από στρογγυλό ως επιμηκυσμένο (σχήμα τσιγάρου). Οι μορφολογικές μεταβολές των αιμοπεταλίων μπορεί να αφορούν στο μέγεθος ή στην κοκκίωσή τους.

Στα φυσιολογικά άτομα μπορεί να παρατηρηθούν αιμοπετάλια με μέγεθος μεγαλύτερο του φυσιολογικού (6-7 μm), αυτό ωστόσο δεν είναι το σύνηθες.

Από τις κληρονομικές ανωμαλίες της λειτουργικότητας των αιμοπεταλίων οι παρακάτω προκαλούν διαταραχή και στην μορφολογία τους:

- Σύνδρομο Bernard-Soulier: Γιγάντια αιμοπετάλια που μπορεί να φθάνουν τα 20-30 μm σε διάμετρο.
- Ψευδο von-Willebrand σύνδρομο: Αιμοπετάλια αυξημένου μεγέθους.
- Σύνδρομο Montreal: Αιμοπετάλια αυξημένου μεγέθους.
- May Hegglin θρομβοπενία: Αιμοπετάλια αυξημένου μεγέθους και παρουσία σωματίων Döhle στα λευκά αιμοσφαίρια.
- Σύνδρομο γκρι αιμοπεταλίου: Αιμοπετάλια άκοκκα, αυξημένου μεγέθους.

Επίκτητες διαταραχές της μορφολογίας των αιμοπεταλίων μπορεί να προκαλέσουν τα παρακάτω νοσήματα-καταστάσεις:

- Μυελοϋπερπλαστικά σύνδρομα (κυρίως Μυελοσκλήρυνση και Ιδιοπαθής Θρομβοκυτταραιμία): Αιμοπετάλια αυξημένου μεγέθους καθώς και παρουσία πυρήνων μεγακαρυοκυττάρων στο επίχρισμα του αίματος.
- Οξεία Μυελογενής Λευχαιμία: Αιμοπετάλια αυξημένου μεγέθους και διαταραχές της κοκκίωσης.
- Μυελοδυσπλαστικά σύνδρομα: Διαταραχές στο μέγεθος, σχήμα και κοκκίωση των αιμοπεταλίων.
- Ιδιοπαθής Θρομβοπενική Πορφύρα: Αιμοπετάλια αυξημένου μεγέθους.
- Έξοδος από την τοξικότητα της χημειοθεραπείας: Αιμοπετάλια αυξημένου μεγέθους.
- Σπληνεκτομή: Αιμοπετάλια αυξημένου μεγέθους.
- Καταστάσεις stress που διεγείρουν την θρομβοποίηση (π.χ. αιμορραγία): Αιμοπετάλια αυξημένου μεγέθους.