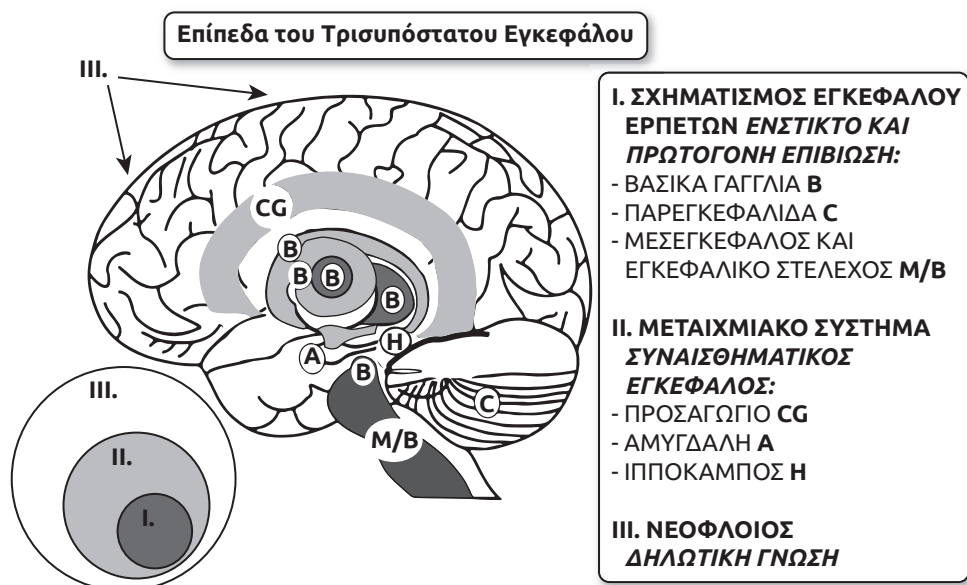


Δίκτυα της Προφορικής, Νοηματικής και Γραπτής Γλώσσας

A. Επισκόπηση των Νευροανατομικών Δομών: Ο Τρισυπόστατος (Triune) Εγκέφαλος

Πριν προχωρήσουμε στην πιο λεπτομερή και περίπλοκη περιγραφή των δεδομένων της νευροεπιστημονικής έρευνας σχετικά με την αρχιτεκτονική και τη λειτουργία του εγκεφάλου, θα ξεκινήσουμε με μια βασική νευροανατομική ανασκόπηση. Τα κύρια μέρη του ανθρώπινου εγκεφάλου είναι τα εγκεφαλικά ημισφαίρια, το εγκεφαλικό στέλεχος και η παρεγκεφαλίδα, όπως απεικονίζεται στην Εικόνα 2-1. Τα εγκεφαλικά ημισφαίρια είναι δύο, το αριστερό και το δεξιό, με ζεύγη από πολλές υποφλοιώδεις και φλοιώδεις ανατομικές δομές (δηλαδή δύο αμυγδαλές και δύο ιππόκαμπους – μια ανατομική δομή σε κάθε ημισφαίριο). Το δεξί και το αριστερό κάθε ζεύγους έχουν συνολικά



- I. ΣΧΗΜΑΤΙΣΜΟΣ ΕΓΚΕΦΑΛΟΥ ΕΡΠΕΤΩΝ ΕΝΣΤΙΚΤΟ ΚΑΙ ΠΡΩΤΟΓΟΝΗ ΕΠΙΒΙΩΣΗ:**
- ΒΑΣΙΚΑ ΓΑΓΓΛΙΑ B
 - ΠΑΡΕΓΚΕΦΑΛΙΔΑ C
 - ΜΕΣΕΓΚΕΦΑΛΟΣ ΚΑΙ ΕΓΚΕΦΑΛΙΚΟ ΣΤΕΛΕΧΟΣ M/B
- II. ΜΕΤΑΙΧΜΙΑΚΟ ΣΥΣΤΗΜΑ ΣΥΝΑΙΣΘΗΜΑΤΙΚΟΣ ΕΓΚΕΦΑΛΟΣ:**
- ΠΡΟΣΑΓΩΓΙΟ CG
 - ΑΜΥΓΔΑΛΗ A
 - ΙΠΠΟΚΑΜΠΟΣ H
- III. ΝΕΟΦΛΟΙΟΣ ΔΗΛΩΤΙΚΗ ΓΝΩΣΗ**

Εικόνα 2-1 Ο τρισυπόστατος εγκέφαλος. Το Επίπεδο I περιλαμβάνει ανατομικά στοιχεία των βασικών γαγγλίων: κερκοφόρος πυρήνας, κέλυφος, ωχρά σφαίρα, υποθαλάμιος πυρήνας και μέλαινα ουσία· τα εγκεφαλικά ημισφαίρια και το εγκεφαλικό στέλεχος. Το Επίπεδο II περιλαμβάνει το μεταιχμιακό σύστημα. Το Επίπεδο III περιλαμβάνει το νεοφλοιό. Το μεταιχμιακό σύστημα απεικονίζεται με σκούρο χρώμα για να τονιστεί η υποφλοιϊκή του εντόπιση. Προσαρμοσθέν από *The triune brain in evolution* by P. MacLean, 1990. New York, NY: Springer; and Newman and Harris, 2009.

συναφείς λειτουργίες αλλά και κάποιες διαφορές, με τις διαφορές αυτές να ορίζονται ως πλαγίωση. Στο φλοιό, οι αναλυτικές λειτουργίες εμφανίζουν γενικά πλαγίωση προς το αριστερό ημισφαίριο· οι ενστικτώδεις, συναισθηματικά επεξεργαζόμενες πληροφορίες εμφανίζουν πλαγίωση προς το δεξιό ημισφαίριο (Damasio, 1994; Sapolsky, 2017).

Κάποιοι νευροεπιστήμονες θεωρούν πως ο ανθρώπινος εγκέφαλος είναι οργανωμένος αδρά σε τρία αναπτυξιακά διαμορφωμένα τμήματα, που αποδίδονται μερικές φορές με τον όρο “τρισυπόστατος εγκέφαλος” (“triune brain”) (MacLean, 1990; Sapolsky, 2017). Σε αυτό το μοντέλο του εγκέφαλου, οι περιοχές δεν είναι πλήρως διακριτές και οι λειτουργίες εμφανίζουν αλληλοεπικάλυψη. Ωστόσο, η έννοια του τρισυπόστατου εγκέφαλου αποτελεί ένα χρήσιμο σημείο εκκίνησης και ένα χρήσιμο οργανωτικό εννοιολογικό δημιουργήμα για να μπορέσουμε να κατανοήσουμε και να αποσαφηνίσουμε εξαιρετικά πολύπλοκες ανθρώπινες συμπεριφορές όπως η γλώσσα, οι οποίες διαθέτουν ρυθμιστικές, συναισθηματικές και γνωστικές συνιστώσες.

α. Τα Κατώτερα Επίπεδα του Τρισυπόστατου Εγκεφάλου: Αυτοματοποιημένες Βιολογικές Λειτουργίες και ο “Συναισθηματικός Εγκέφαλος”

Όπως εξηγεί πολύ ξεκάθαρα ο Sapolsky, ένας νευροεπιστήμονας του Πανεπιστημίου του Stanford, στο βιβλίο του για τη συμπεριφορική νευροεπιστήμη *Behave* (2017), το πιο πρωτόγονο, αρχαίο μέρος του εγκεφάλου μας, το οποίο έχουμε κοινό με πολλά άλλα ζώα, συμπεριλαμβανομένων των ερπετών, ρυθμίζει τις αυτόματες λειτουργίες όπως η θερμοκρασία του σώματος και η πείνα, που είναι απαραίτητες για την επιβίωση. Παρότι οι περιγραφές αυτού του χαμηλότερου επιπέδου ποικίλουν, περιλαμβάνει αδρά τα βασικά γάγγλια και το εγκεφαλικό στέλεχος. Το δεύτερο επίπεδο, ο “συναισθηματικός εγκέφαλος” μας, περιλαμβάνει κατά κύριο λόγο τμήματα του μεταιχμιακού συστήματος, κυρίως τις αμυγδαλές και τους ιππόκαμπους και λειτουργεί ως ένα ενδιάμεσο τμήμα που αναπτύχθηκε στα θηλαστικά. Ολόκληρο το μεταιχμιακό σύστημα αποτελείται από αρκετές εγκεφαλικές ανατομικές δομές όπως οι ιππόκαμποι, οι αμυγδαλές, ο υποθάλαμος και το προσαγώγιο. Δεν είναι όλα τα τμήματα του μεταιχμιακού συστήματος κατά κύριο λόγο επεξεργαστές του συναισθήματος. Ο ιππόκαμπος, για παράδειγμα, είναι πολύ σημαντικός για τη μακρόχρονη μνήμη, αλλά αποτελεί μέρος των συναισθηματικών δικτύων.

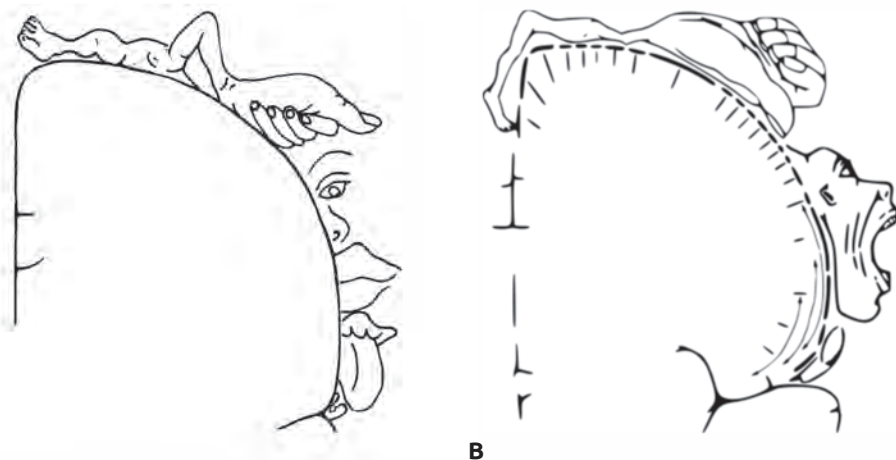
Το συναισθηματικό σύστημα, που μερικές φορές αναφέρεται και ως απαρτιωμένο σύστημα φλοιού- αμυγδαλών, είναι επίσης σημαντικό για την επιβίωση. Εάν ένα ποντίκι μυρίσει μια γάτα, η ένα ελάφι νιώσει την παρουσία ενός θηρευτή, ή αν ένας άνθρωπος δει μια τρομακτική ή φρικιαστική σκηνή, το συναισθηματικό σύστημα γρήγορα υπερισχύει των άλλων γνωστικών λειτουργιών και επιτρέπει μια άμεση απόκριση στρες – που συχνά χαρακτηρίζεται ως “αντίδραση πάλης ή φυγής”. Νεότερα ερευνητικά δεδομένα, ωστόσο, δείχνουν πως ακόμη και στα χαμηλότερα θηλαστικά όπως τα τρωκτικά, ο διαχωρισμός “πάλη” έναντι “φυγής” δεν είναι παρά μια υπεραπλούστευση (Headley, Kanta, Kyriazi, & Paré, 2019). Λόγω του κυρίαρχου ρόλου του στην επεξεργασία των συναισθημάτων, οι νευροανατόμοι και οι νευροφυσιολόγοι θεωρούσαν το μεταιχμιακό σύστημα πρωτόγονο και μη συναφές στις μελέτες που αφορούν τη γλώσσα ή τη γνωστική λειτουργία. Ωστόσο, τις τελευταίες δεκαετίες, οι έρευνες έχουν αποσαφηνίσει τη σημασία που έχουν οι συνδέσεις του μεταιχμιακού συστήματος ακόμη και για τα “υψηλότερα επίπεδα” της επεξεργασίας στον άνθρωπο (Adolphs, 2013; Damasio, 1994; Sapolsky, 2017). Πράγματι, υπάρχουν ενδείξεις πως το συναίσθημα θα πρέπει να γίνεται κατανοητό με όρους ενός μεγάλης κλίμακας δικτύου αλληλεπιδράσεων μεταξύ πολλών ομάδων εγκεφαλικών ανατομικών δομών που περνούν από το σύστημα φλοιού- αμυγδαλών και εκτείνονται σε διάφορες

περιοχές συμπεριλαμβανομένων περιοχών του θαλάμου, του υποθαλάμου και του εγκεφαλικού στελέχους. Επειδή ακριβώς το συναισθηματικό δίκτυο έχει αυτό το εύρος των συνιστωσών συνδέεται με μια μεγάλη γκάμα συμπεριφορών, συμπεριλαμβανομένων της αντίληψης, της δράσης, της νόησης και της παρότρυνσης (Pessoa, 2017). Φυσικά, τα συναισθηματικά μας δίκτυα παίζουν μεγάλο ρόλο στις πραγματιστικές ή διαδραστικές συνιστώσες της επικοινωνίας, όπως η προσωδία και τα νεύματα, αλλά ακόμη και στο γλωσσολογικό επίπεδο για τη σημασιολογική επιλογή. Πρόσφατες μελέτες στον εγκέφαλο των εφήβων έχουν τονίσει την ασυμφωνία μεταξύ των συστημάτων συναισθηματικής επεξεργασίας, που είναι κυρίαρχα στην εφηβική σκέψη και δράση και του μεταγενέστερα αναπτυσσόμενου προμετωπιαίου λοβού που επιτρέπει την αυτορρύθμιση (Goddings, Beltz, Peper, Crone, & Braams, 2019; Steinberg et al., 2018).

β. Το Ανώτερο Επίπεδο του Τρισυπόστατου Εγκεφάλου: Ο Νεοφλοιός

Η ανώτερη στιβάδα, φυσικά, είναι ο νεοφλοιός, η ανώτερη επιφάνεια του εγκεφάλου. Ο φλοιός πτυχώνεται με αναδιπλώσεις που σχηματίζουν τέσσερις λοβούς, με έλικες (οι αναδιπλώσεις) και αύλακες (οι εγκοπές) εντός κάθε λοβού. Τρεις από τους λοβούς του φλοιού είναι αισθητικοί και λαμβάνουν εισερχόμενα σήματα κυρίως από τον κόσμο που μας περιβάλλει, μέσω των αισθητήριων οργάνων μας: τα μάτια μεταφέρουν σήματα προς τον ινιακό λοβό, τα αυτιά προς τον κροταφικό λοβό και οι σωματικές αισθήσεις προς το βρεγματικό λοβό. Επιπλέον, ο μετωπιαίος λοβός αποτελεί το τμήμα του φλοιού που μας επιτρέπει να ανταποκρινόμαστε στον κόσμο, τόσο κινητικά όσο και μέσω ρυθμιστικών συμπεριφορών που επιτρέπουν τον έλεγχο στις πράξεις και άλλες αντιδράσεις, καθώς ο εγκέφαλος ωριμάζει. Κάθε λοβός οργανώνεται περαιτέρω σε πρωτογενή φλοιό και συνοδό φλοιό. Οι πρωτογενείς αισθητικές περιοχές λαμβάνουν σήματα από αισθητήρια όργανα μέσω του εγκεφαλικού στελέχους και του θαλάμου· οι πρωτογενείς κινητικές περιοχές στέλνουν κινητικά σήματα μέσω των πυραμιδικών οδών προς το εγκεφαλικό στέλεχος και το νωτιαίο μυελό για την ενεργοποίηση των κατώτερων κινητικών νευρώνων και την εκτέλεση κινήσεων. Γενικά, οι πρωτογενείς αισθητικές και κινητικές περιοχές διαθέτουν λεπτή οργάνωση και είναι συντονισμένες σε συγκεκριμένες σωματικές συνιστώσες των αισθητικών ερεθισμάτων ή του περιφερικού τμήματος του σώματος. Ένα παράδειγμα αυτής της διακριτής οργάνωσης των εισερχόμενων αισθητηριακών σημάτων είναι η τονοτοπική οργάνωση του κροταφικού λοβού, A1 (BA41 και BA42), η οποία βασίζεται στην διάταξη συγκεκριμένων νευρωνικών διατάξεων ανά-

λογα με την τονική συχνότητα και απεικονίζεται ως χάρτης, με μια χωρική σειρά που μοιάζει με τα πλήκτρα του πιάνου. Παρομοίως και ο πρωτογενής σωματοαισθητικός (BA, 3,1,2) και κινητικός (BA 4) φλοιός έχουν μια χωρική χαρτογράφηση που παριστά την ανθρώπινη περιφέρεια – μια οργάνωση που αναφέρεται ως homunculus (από το λατινικό όρο που σημαίνει ανθρωπάριο ή μικρός άνθρωπος) (Εικόνα 2-2). Οι νευρώνες στον πρωτογενή οπτικό φλοιό, V1 (BA 17), διατάσσονται επίσης με διακριτό τρόπο, σε στήλες νευρώνων με παρόμοιες ιδιότητες απόκρισης. Οι νευρώνες της μίας στήλης μπορεί να ανταποκρίνονται σε ερεθίσματα με συγκεκριμένο χωρικό προσανατολισμό, όπως ο οριζόντιος, που γίνονται αντιληπτά από το ομόπλευρο μάτι, ενώ μια άλλη στήλη μπορεί να ανταποκρίνεται στον κάθετο προσανατολισμό μόνο από το ετερόπλευρο μάτι (Remington & Goodwin, 2011). Αυτή η οργάνωση των πρωτογενών περιοχών, ωστόσο, δεν είναι अपαραβάτη ακόμη και σε έναν ενήλικα. Ακόμη και ο ενήλικος εγκέφαλος είναι αξιοσημείωτα ευμετάβλητος όπως δείχνει η εμπειρία (Pascual-Leone, Amedi, Fregni & Merabet, L. B. (2005). Εάν ένα άτομο χάσει μια αισθητηριακή ικανότητα (εάν για παράδειγμα εμφανίσει τύφλωση ή κώφωση), ο εγκέφαλός του διαθέτει πλαστικότητα



Εικόνα 2-2 Κινητικό και σωματοαισθητικό homunculus (ανθρωπάριο). **A.** Το κινητικό homunculus στην πρωτογενή κινητική περιοχή του μετωπιαίου λοβού (περιοχή Brodmann 4). **B.** Το σωματοαισθητικό homunculus στην πρωτογενή αισθητική περιοχή του βρεγματικού λοβού (περιοχή Brodmann 3-1-2) Από: <mailto:ralf@ark.in-berlin.de> (<https://commons.wikimedia.org/wiki/File:Homunculus-ja.png>), Homunculus-ja", marked as public domain, more details on Wikimedia Commons: <https://commons.wikimedia.org/wiki/Template:PD-self>