

Η Ακτινολογική Εξέταση: Τα βασικά

Η ακτινογραφία θώρακα και η αξονική τομογραφία θώρακα αποτελούν μέρος της καθημερινής πράξης κάθε γιατρού. Θα πρέπει, επομένως, ο καθένας να είναι σε θέση να αντιλαμβάνεται τα ανατομικά στοιχεία και τα παθολογικά ευρήματα που απεικονίζονται σε αυτές. Σε 12 σύντομα, διαδραστικά (και μερικές φορές αστεία) κεφάλαια, θα διδαχθείτε μια συστηματική προσέγγιση ανάγνωσης της φυσιολογικής ανατομίας του θώρακα και αναγνώρισης των συστηματικών εικόνων των πνευμονικών παθήσεων.

1 Ας αρχίσουμε με την κλασική πρόσθια ακτινογραφία θώρακα, την οπισθοπρόσθια ή ΟΠ ακτινογραφία θώρακα. Ο όρος οπισθοπρόσθια αναφέρεται στην κατεύθυνση των ακτίνων Χ, οι οποίες σε αυτήν την περίπτωση διαπερνούν τον ασθενή από _____.

A. από εμπρός προς τα πίσω B. από πίσω προς τα εμπρός

2 Συμβατικά, η κλασική πρόσθια λήψη γίνεται με τον ασθενή σε όρθια θέση και σε βαθιά εισπνοή. Η δέσμη των ακτίνων Χ είναι οριζόντια και η πηγή τοποθετείται σε απόσταση 6 ποδιών (περίπου 1,80 μέτρα) από το film ή τον ανιχνευτή. Αυτή την ακτινογραφία λαμβάνετε όταν ζητάτε μια _____ ακτινογραφία.

A. πρόσθια Γ. ΟΠ
B. οπίσθια Δ. ΠΟ

3 Η ΟΠ λήψη γίνεται από μια απόσταση _____ ποδιών (_____ μέτρων) προκειμένου να μειωθεί η μεγέθυνση και να ενισχυθεί η ευκρίνεια.

A. 6 (~1,80) Γ. 4 (~1,20)
B. 5 (~1,50) Δ. 3 (~0,90)

Η τοποθέτηση του μέλους που θα ακτινογραφηθεί κοντά στην ακτινολογική κασέτα (φιλμ) μειώνει επίσης τη μεγέθυνση και αυξάνει την ευκρίνεια. Δείτε μόνοι σας: Τοποθετήστε το χέρι σας, με την παλάμη προς τα κάτω, 7-10 cm από το γραφείο σας, ιδανικά κάτω από ένα πορτατίφ (ή ένα φωτιστικό οροφής). Παρατηρήστε τη σκιά. Λυγίστε μόνο το μέσο δάκτυλό σας. Η σκιά του φαίνεται στενότερη και με περισσότερο σαφή όρια. Το δάκτυλο αυτό φαίνεται επίσης περισσότερο βραχύ.

Εάν η φωτεινή πηγή (δηλαδή η πηγή ακτίνων Χ) απομακρυνθεί, το δάχτυλο θα φαίνεται _____.

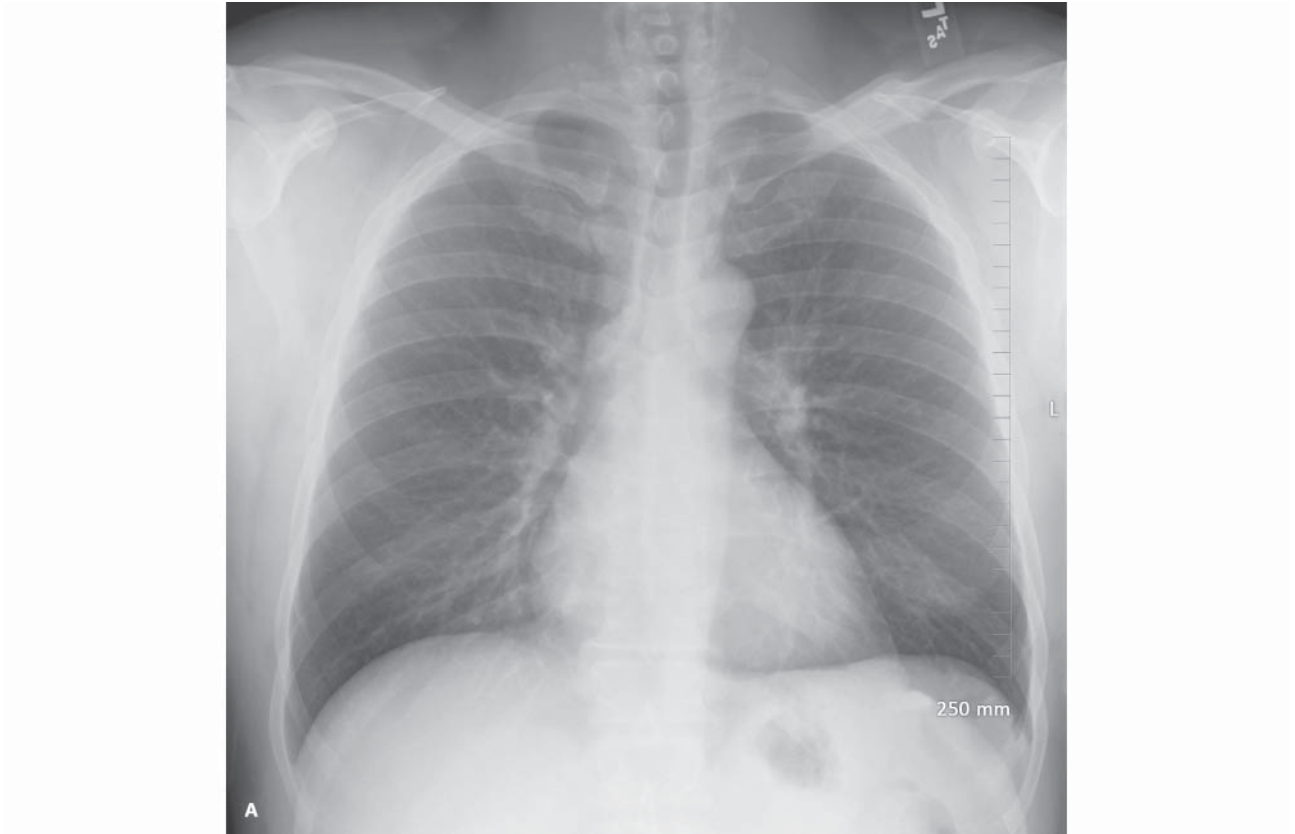
A. μικρότερο και λιγότερο ευκρινές Γ. μεγαλύτερο και πιο ευκρινές
B. μικρότερο και πιο ευκρινές Δ. μεγαλύτερο και λιγότερο ευκρινές

1 B. από πίσω (οπίσθια) προς τα εμπρός (πρόσθια) - διεθνές πρότυπο

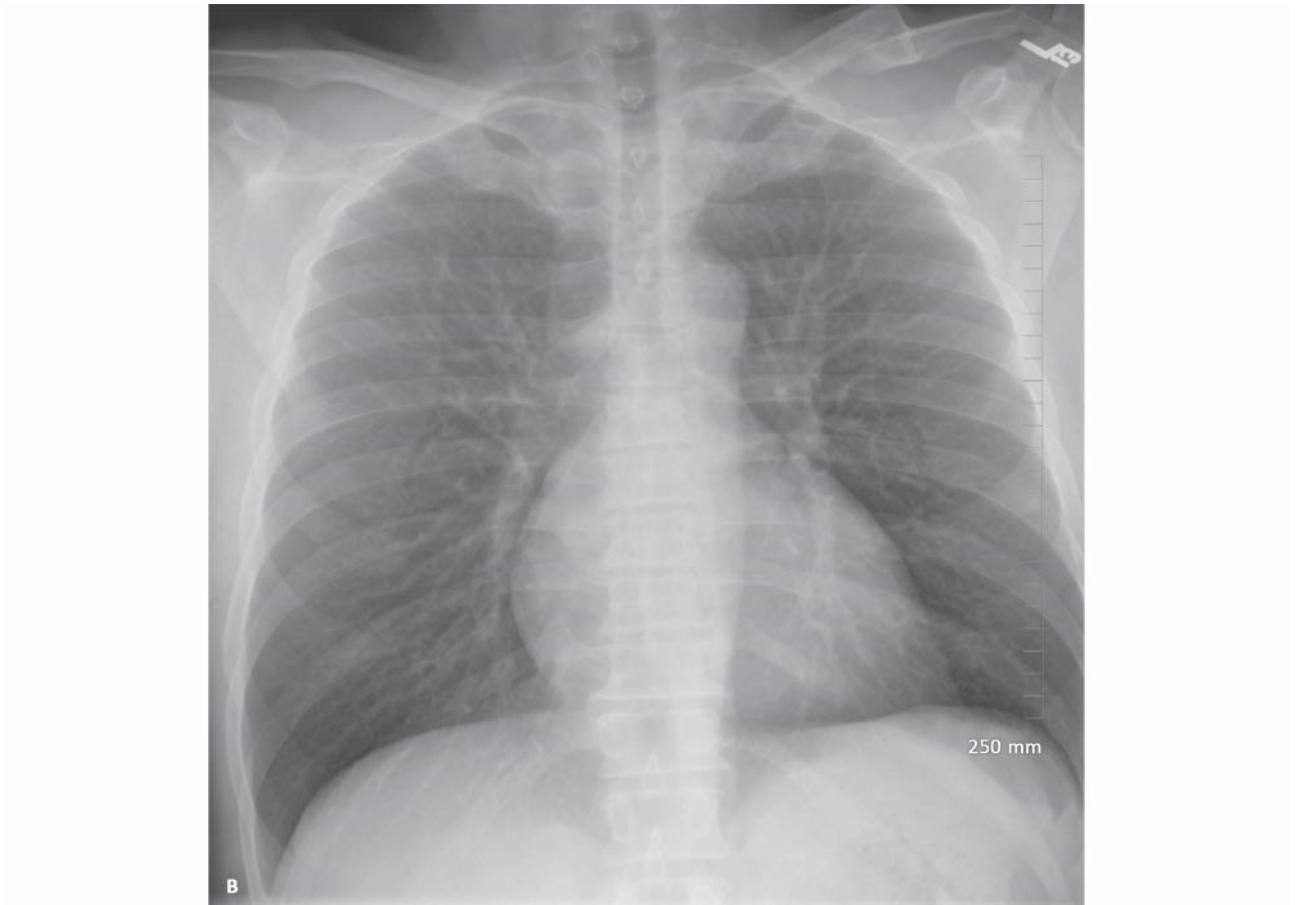
2 Γ. ΟΠ (οπισθοπρόσθια) - κατεύθυνση της ακτίνας

3 A. 6 (~1,80)

B. μικρότερο και πιο ευκρινές Όσο πιο μακριά είναι μια πηγή, τόσο μικρότερη η μεγέθυνση και η ημισκιά.



EIKONA 1.1A



EIKONA 1.1B

4 Για να μειωθεί η μεγέθυνση και να αυξηθεί η ευκρίνεια της εικόνας, ο ασθενής θα πρέπει να βρίσκεται όσο το δυνατόν πιο _____ ακτινολογικό φιλμ.

A. κοντά στο B. μακριά από

Η πηγή των ακτίνων X θα πρέπει να είναι όσο το δυνατόν πιο _____ αυτό.

A. κοντά σε B. μακριά από

5 Η προσθιοπίσθια (ΠΟ) λήψη, αντίθετα, γίνεται συνήθως με ένα φορητό ακτινολογικό μηχάνημα σε βαρέως πάσχοντες ασθενείς, που δεν είναι σε θέση να σταθούν και σε βρέφη. Ο ασθενής είναι σε ύπτια ή καθιστή θέση στο κρεβάτι. Στην περίπτωση αυτή, η δέσμη των ακτίνων X διαπερνά τον ασθενή από _____.

A. εμπρός προς τα πίσω B. πίσω προς τα εμπρός

Η ΠΟ λήψη γίνεται σε ύπτια ή καθιστή θέση παρά σε πρηνή, επειδή είναι ευκολότερη για τον βαρέως πάσχοντα ασθενή, ενώ τα βρέφη δυσανασχετούν λιγότερο όταν είναι σε θέση να παρακολουθούν ό,τι συμβαίνει.

6 Λόγω της μικρότερης ισχύος των φορητών μηχανημάτων και του περιορισμένου χώρου στο δωμάτιο του ασθενούς, οι ΠΟ λήψεις γίνονται συνήθως από μικρότερες αποστάσεις από το φιλμ. Σε σχέση με την ΟΠ ακτινογραφία, η ΠΟ εμφανίζει μεγαλύτερη μεγέθυνση και η ανατομία των στοιχείων είναι _____.

A. περισσότερο ευκρινής Γ. το ίδιο ευκρινής
B. λιγότερο ευκρινής

Η καρδιά είναι όργανο του πρόσθιου μεσοθωρακίου. Για το λόγο αυτού θα φαίνεται μεγαλύτερη στην _____ λήψη. Γιατί;

A. ΠΟ B. ΟΠ

Η ΟΠ λήψη σε καθιστή θέση είναι προτιμότερη από την ύπτια ΟΠ επειδή (1) η μεγέθυνση είναι μικρότερη, (2) η εικόνα είναι περισσότερο ευκρινής, (3) ο καθιστός ασθενής παίρνει περισσότερο βαθιές αναπνοές, αναδεικνύοντας καλύτερα τους πνεύμονες και (4) η παρουσία αέρα και υγρού στον υπεζωκότα απεικονίζονται καλύτερα στο κατακόρυφο φιλμ λόγω βαρύτητας.

7 Στις Εικόνες 1.1A και 1.1B φαίνονται δύο λήψεις από τον ίδιο ασθενή. Η ΟΠ λήψη είναι η _____.

A. εικόνα 1.1A B. εικόνα 1.1B

Πως την διακρίνατε;

Οι μετωπιαίες ακτινογραφίες, ΠΟ ή ΟΠ, διαβάζονται σαν να βλέπει κανείς τον ασθενή από μπροστά. Στις Εικόνες 1.1A και 1.1B και σε κάθε άλλη ακτινογραφία, το αριστερό μέρος του ασθενούς βρίσκεται δεξιά σας. Η καρδιά του ασθενούς είναι στα αριστερά. Σωστά;

4 A. κοντά στο

B. μακριά από
Παρόμοια με την
Οπτική.

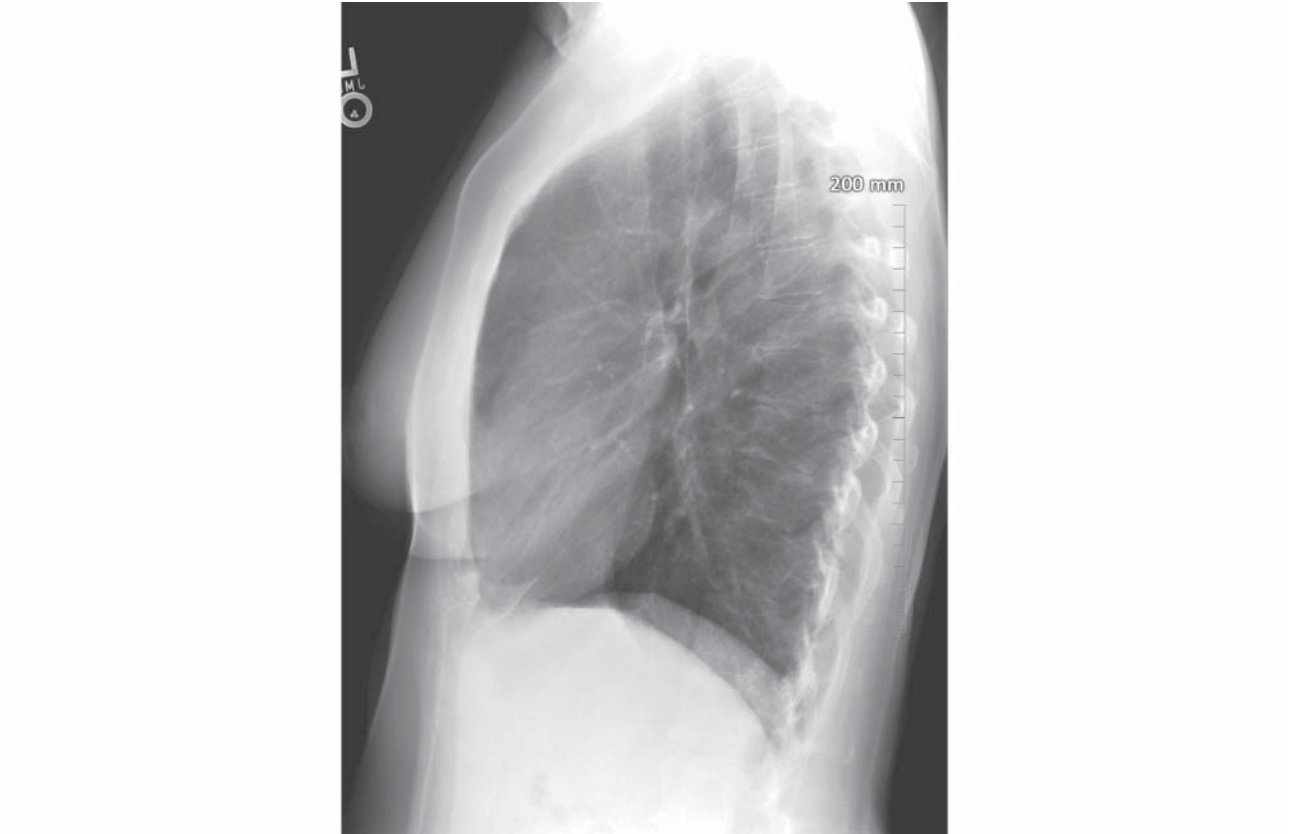
5 A. εμπρός (πρόσθια)
προς τα πίσω (οπίσθια)

6 B. λιγότερο ευκρινής

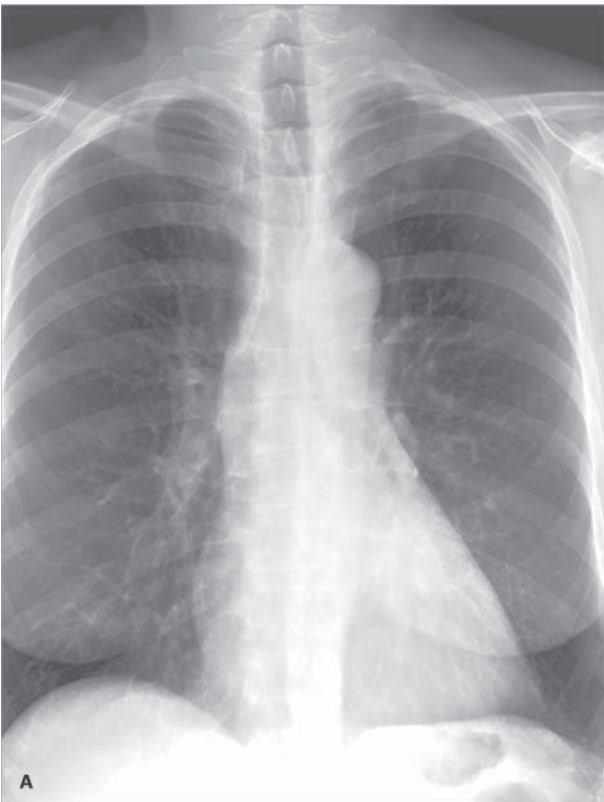A. ΠΟ Η καρδιά
είναι πιο
μακριά από
το φιλμ.

7 A. Εικόνα 1.1A

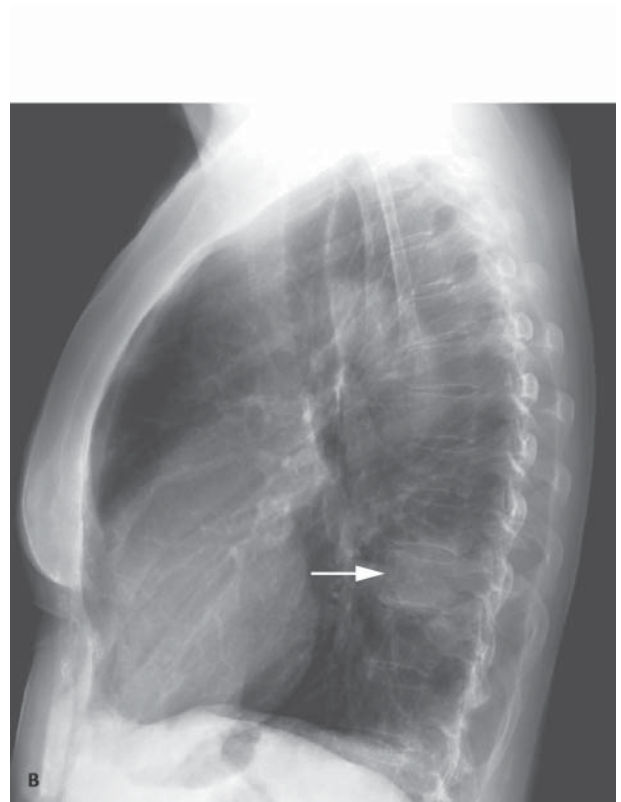
Ευκρινέστερη, λιγότερη
μεγέθυνση, βαθύτερη
εισπνοή



ΕΙΚΟΝΑ 1.2



ΕΙΚΟΝΑ 1.3A



ΕΙΚΟΝΑ 1.3B

8 Η άλλη κλασική λήψη είναι η πλάγια (Εικόνα 1.2). Συμβατικά, η αριστερή πλευρά του θώρακα εφάπτεται στην κασέτα του ακτινολογικού φιλμ. Η λήψη αυτή λέγεται _____ ακτινογραφία.

- A. πλευρική Γ. δεύτερη
B. όρθια Δ. πλάγια

Όπως και η ΟΠ ακτινογραφία, γίνεται σε απόσταση _____ ποδιών (_____ μέτρων).

- A. 6 (~1,80) Γ. 4 (~1,20)
B. 5 (~1,50) Δ. 3 (~0,90)

Εάν ήμασταν συνεπείς, θα λέγαμε αυτή την ακτινογραφία δεξιο-αριστερή πλάγια, αλλά "μια ανόητη συνέπεια αποτελεί το φόβητρο των μικρών μυαλών" (Emerson). Έτσι, απλά την ονομάζουμε πλάγια ακτινογραφία.

9 Συχνά, μια βλάβη που εντοπίζεται πίσω από την καρδιά, στο μεσοθωράκιο ή κοντά στο διάφραγμα δεν είναι ορατή στην ΟΠ ακτινογραφία. Η _____ ακτινογραφία συνήθως αποκαλύπτει μια τέτοια βλάβη και, γι' αυτό τη χρησιμοποιούμε ως εξέταση ρουτίνας.

- A. όρθια Γ. πλάγια
B. ΠΟ Δ. ΟΠ

Οι Εικόνες 1.3A και 1.3B δείχνουν την αξία της πλάγιας ακτινογραφίας. Στην πλάγια αναδεικνύεται μια εστιακή αύξηση της πυκνότητας (λευκό) πάνω από ένα κατώτερο σπονδυλικό σώμα (βέλος). Αυτή η πνευμονία είναι σχεδόν αόρατη πίσω από την καρδιά στην μετωπιαία λήψη.

10 Στην πλάγια ακτινογραφία, που γίνεται ως ρουτίνα με την αριστερή πλευρά του ασθενούς προς την κασέτα, ένα οζίδιο στη δεξιά πλευρά θα φαίνεται _____ από ένα πανομοιότυπο οζίδιο στην αριστερή πλευρά.

- A. μεγαλύτερο B. μικρότερο

Τα όρια του θα είναι _____.

- A. περισσότερη σαφή B. λιγότερη σαφή

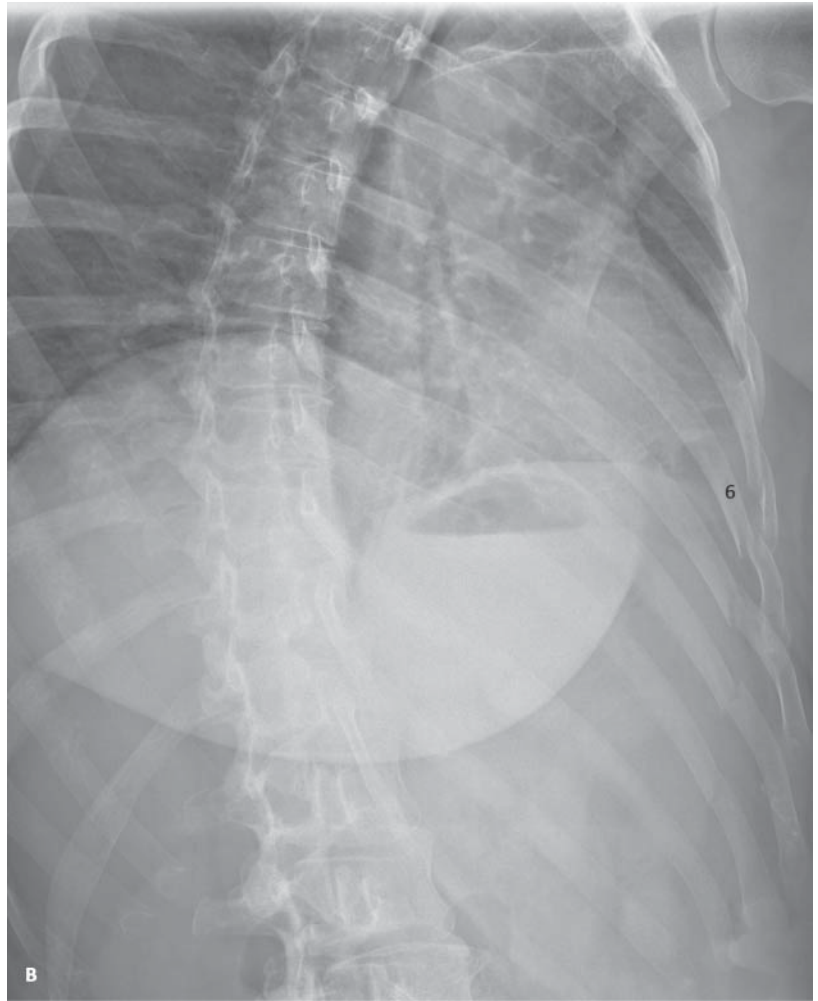
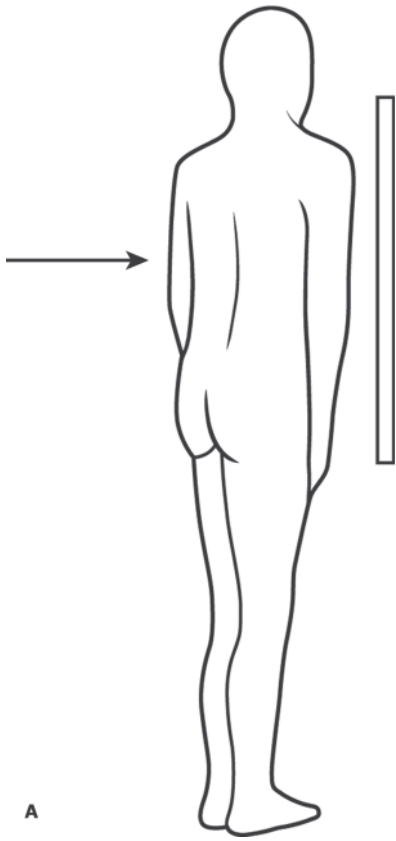
8 Δ. πλάγια

A.6

9 Γ. πλάγια

10 A. μεγαλύτερο (μεγεθυμένο)

B. λιγότερη σαφή. Όσο πιο μακριά είναι, τόσο μεγαλύτερη η μεγέθυνση και η ημισκιά.



ΕΙΚΟΝΑ 1.4

11 Στην Εικόνα 1.4A, ο ασθενής βρίσκεται σε δεξιά πρόσθια λοξή θέση. Το _____ του ημιθωράκιο έρχεται σε επαφή με την κασέτα.

A. αριστερό B. δεξιό

Η ακτινογραφία γίνεται σε _____ κατεύθυνση.

A. ΠΟ B. ΟΠ

12 Όταν ένας ασθενής στρέφεται από την ευθεία ΟΠ στη δεξιά πρόσθια λοξή θέση, διαφορετικές ανατομικές δομές μετακινούνται προς διαφορετικές κατευθύνσεις. Στη δεξιά πρόσθια λοξή θέση, ο αριστερός θωρακικός μυσ ή μαστός (πρόσθιες δομές) μετατοπίζονται προς _____.

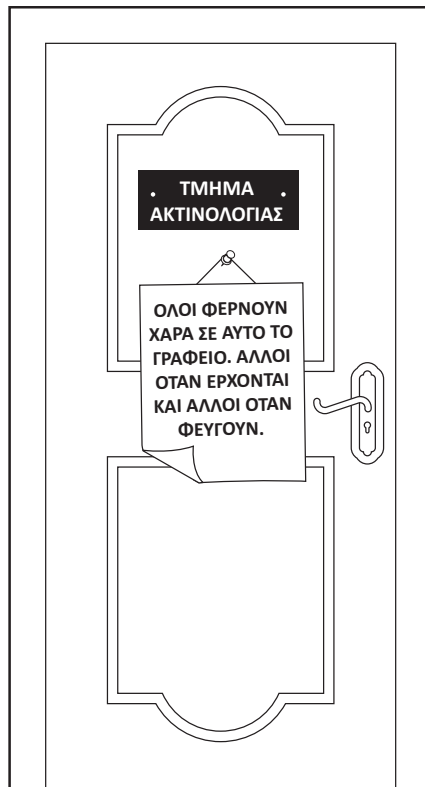A. το κέντρο B. τα πλάγια

Η αριστερή ωμοπλάτη (οπίσθια δομή) μετατοπίζεται προς _____, σε σχέση με το θώρακα.

A. το κέντρο B. τα πλάγια

(Τα αντίθετα ισχύουν, φυσικά, για την αριστερή πρόσθια λοξή θέση.)

Η Εικόνα 1.4B είναι μια δεξιά πρόσθια λοξή λήψη. Ο πρόσθιος δεξιός μαστός μετακινείται κεντρικά προς τη μέση γραμμή. Τα οπίσθια αριστερά πλευρά «ανοίγουν». Έτσι, τα κατάγματα των πλευρών 4-9 αναγνωρίζονται πιο εύκολα.

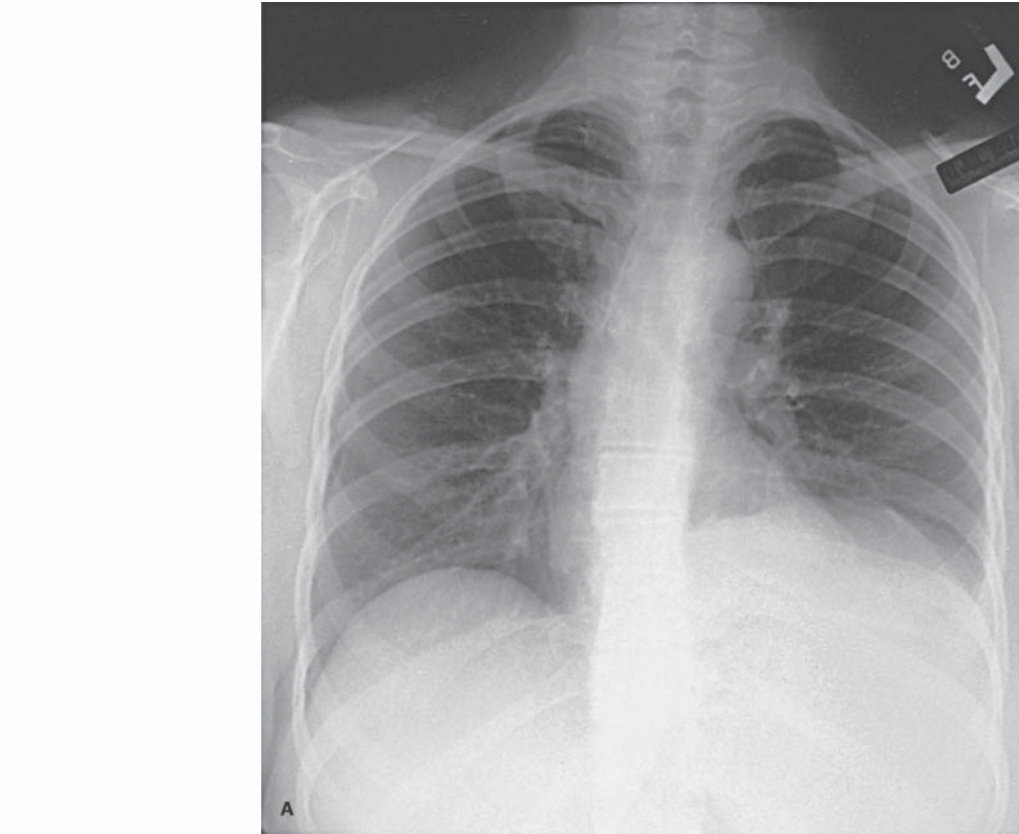


11 B. δεξιό

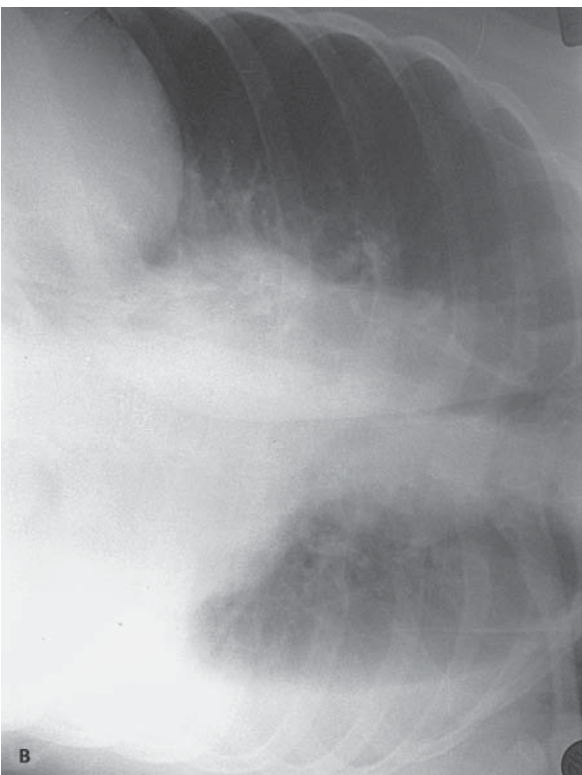
B. ΟΠ

12 B. τα πλάγια

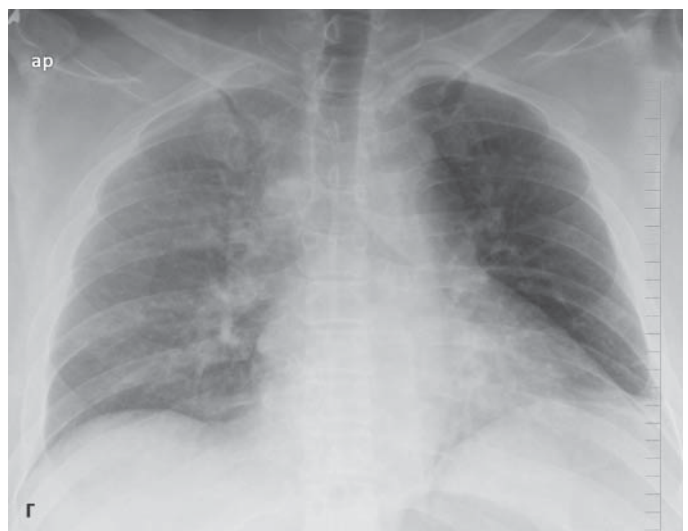A. το κέντρο



ΕΙΚΟΝΑ 1.5Α



ΕΙΚΟΝΑ 1.5Β



ΕΙΚΟΝΑ 1.5Γ

13 Ποιες άλλες λήψεις ακτινογραφίας υπάρχουν; Το ελεύθερο υγρό μέσα στην υπεζωκοτική κοιλότητα επηρεάζεται από τη βαρύτητα. Το υγρό μετακινείται προς το διάφραγμα όταν ο ασθενής βρίσκεται σε _____ θέση. Επιλέξτε 1 ή περισσότερες απαντήσεις.

A. όρθια B. ύπτια Γ. δεξιά οπίσθια λοξή

Το υγρό μετακινείται προς τη ράχη όταν ο ασθενής είναι σε _____ θέση.

A. όρθια B. ύπτια Γ. δεξιά οπίσθια λοξή

Το υγρό μετακινείται προς το πλάγιο του σύστοιχου ημιθωρακίου όταν ο ασθενής είναι _____, σε πλάγια κατακεκλιμένη (decubitus) θέση. [*Decubitus* = κατακεκλιμένη. *Lateral decubitus* = πλάγια κατακεκλιμένη]

A. όρθιος B. ύπτια Γ. στα πλάγια

14 Επιστρέψτε στην σελίδα 2, Εικόνα 1.1Α. Το _____ ημιδιάφραγμα βρίσκεται υψηλότερα.

A. αριστερό B. δεξιό

Αυτό είναι φυσιολογικό.

Τώρα, στην Εικόνα 1.5Α ποιο ημιδιάφραγμα φαίνεται να είναι υψηλότερα;

A. αριστερό B. δεξιό

Αυτό είναι παθολογικό. Η βαρύτητα μπορεί να μας βοηθήσει να ανακαλύψουμε την αιτία.

15 Η Εικόνα 1.5B έχει ληφθεί με την _____ πλευρά να βρίσκεται προς τα κάτω, στην αριστερή πλάγια κατακεκλιμένη θέση.

A. αριστερή B. δεξιά

Η δέσμη των ακτίνων X είναι παράλληλη με την ακτινολογική κλίνη. Παρατηρείται μια λευκή γραμμή ανάμεσα στις αριστερές πλευρές και _____.

A. τον πνεύμονα Γ. το διάφραγμα
B. την καρδιά

Αυτή οφείλεται σε _____.

Συγχαρητήρια! Αυτή είναι η πρώτη σας ακτινολογική διάγνωση. Το αριστερό ημιδιάφραγμα εμφανίζεται ψηλότερα (Εικόνα 1.5Α) εξαιτίας της παρουσίας υγρού ανάμεσα στη βάση του πνεύμονα και στο διάφραγμα στον όρθιο ασθενή.

Στην Εικόνα 1.5Γ είναι ένας ασθενής σε ύπτια θέση. Η υπεζωκοτική συλλογή είναι στα _____.

A. αριστερά Γ. αριστερά και δεξιά
B. δεξιά

13 A. όρθια
Γ. δεξιά οπίσθια λοξή

B. ύπτια

Γ. στα πλάγια

14 B. δεξιό

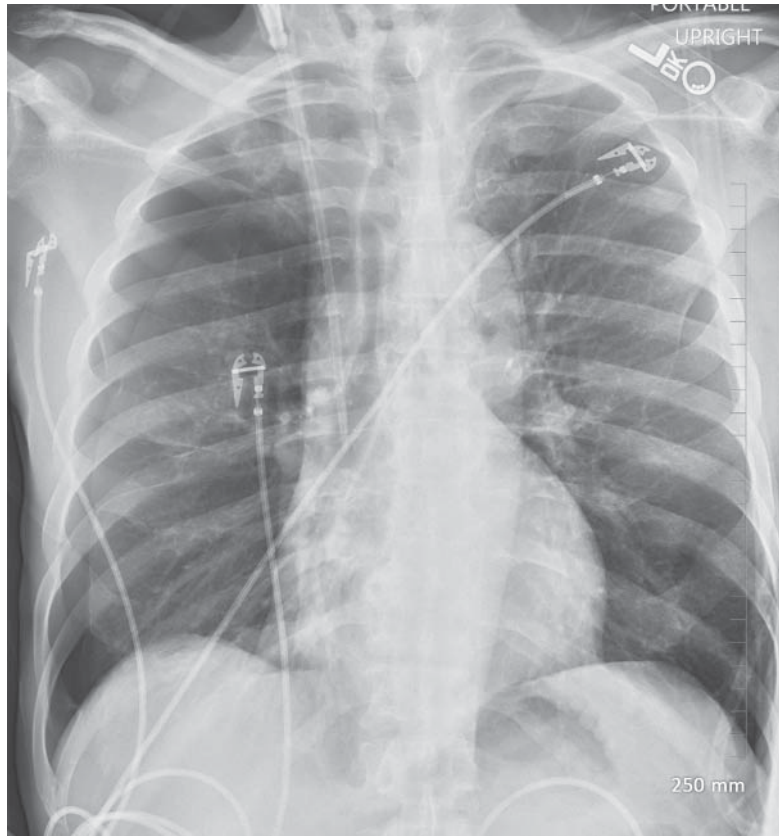
A. αριστερό

15 A. αριστερή
Η καρδιά στα αριστερά είναι προς τα κάτω.

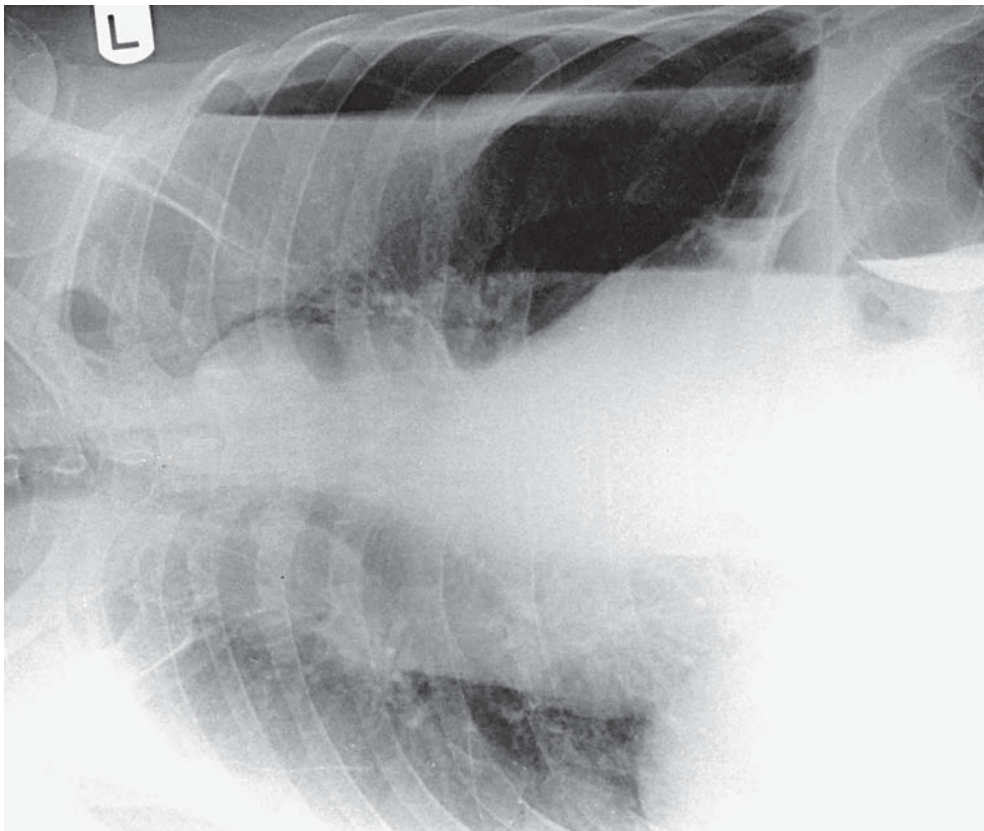
A. τον πνεύμονα

υπεζωκοτική συλλογή. Το υγρό μετακινείται προς τις σύστοιχες πλευρές.

B. δεξιά. Το επιπεδωμένο υγρό κάνει τη δεξιά πλευρά πιο λευκή (απορροφώνται πιο πολλές ακτίνες X).



ΕΙΚΟΝΑ 1.6



ΕΙΚΟΝΑ 1.7

16 Στον όρθιο ασθενή, το υγρό που βρίσκεται μέσα στην υπεζωκοτική κοιλότητα κατευθύνεται προς τα κάτω με τη βαρύτητα. Ο ενδοϋπεζωκοτικός αέρας κατευθύνεται _____.

- A. προς τα κάτω Γ. προς το ίδιο επίπεδο
B. προς τα πάνω

Κατά συνέπεια, η ιδανική θέση για τη διάγνωση του πνευμοθώρακα (ενδοϋπεζωκοτική παρουσία αέρα) είναι _____.

- A. η όρθια Γ. οποιαδήποτε θέση
B. η ύπτια

Εάν υποπτεύεστε αριστερό πνευμοθώρακα σε έναν ασθενή που δεν μπορεί να σταθεί όρθιος ή καθιστός, βάλτε τον ασθενή να ξαπλώσει με την _____ πλευρά προς τα κάτω.

- A. αριστερή B. δεξιά

Η θέση αυτή λέγεται _____ θέση.

- A. αριστερή πλάγια κατακεκλιμένη Γ. ύπτια
B. δεξιά πλάγια κατακεκλιμένη Δ. λοξή

Στην Εικόνα 1.6 φαίνεται ένας πνευμοθώρακας στην όρθια θέση. Σημειώστε ότι αέρας διαχωρίζει τον δεξιό πνεύμονα από το θωρακικό τοίχωμα. Στην Εικόνα 1.7, σε διαφορετικό ασθενή, αναδεικνύεται αέρας ανάμεσα στον πνεύμονα και τις αριστερές πλευρές στην δεξιά πλάγια κατακεκλιμένη θέση.

17 Η συνήθης ακτινογραφία θώρακα γίνεται σε _____.

- A. εισπνοή B. εκπνοή

Στην εκπνοή, οι σκιές των πνευμόνων συρρέουν. Στους πνεύμονες υπάρχει λιγότερος αέρας, με αποτέλεσμα να φαίνονται περισσότερο _____.

- A. ακτινοσκιεροί B. ακτινοδιαυγαστικοί

Η καρδιά, που επικάθεται στο διάφραγμα, ανυψώνεται και φαίνεται _____.

- A. μεγαλύτερη B. μικρότερη

16 B. προς τα πάνω

A. η όρθια

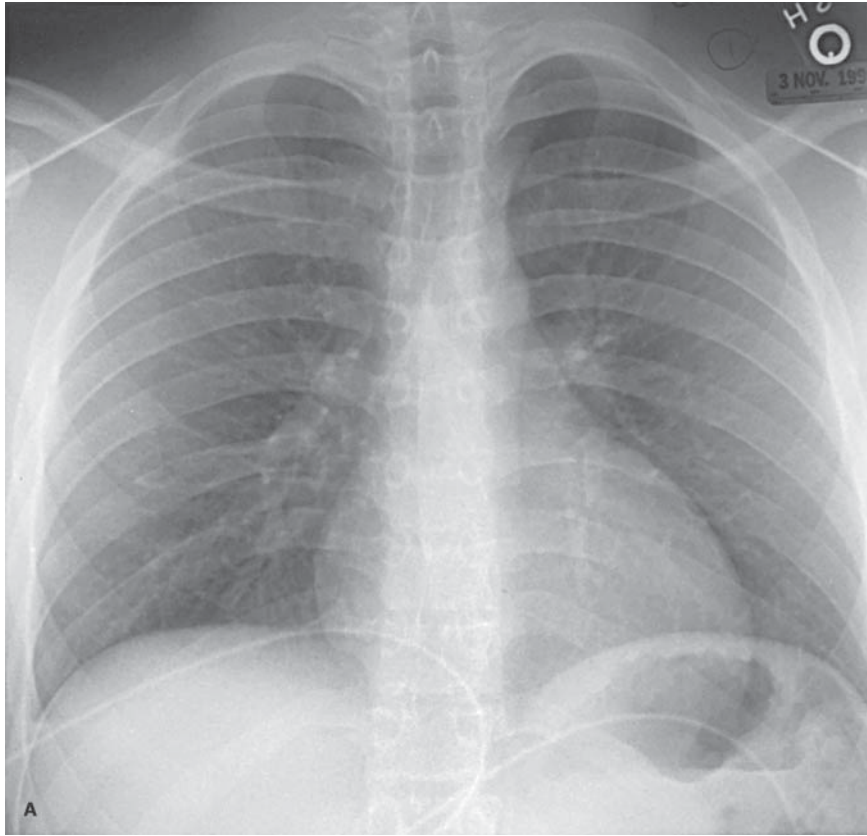
B. δεξιά Ο αέρας θα ανεβεί στο αριστερό θωρακικό τοίχωμα.

B. δεξιά πλάγια κατακεκλιμένη

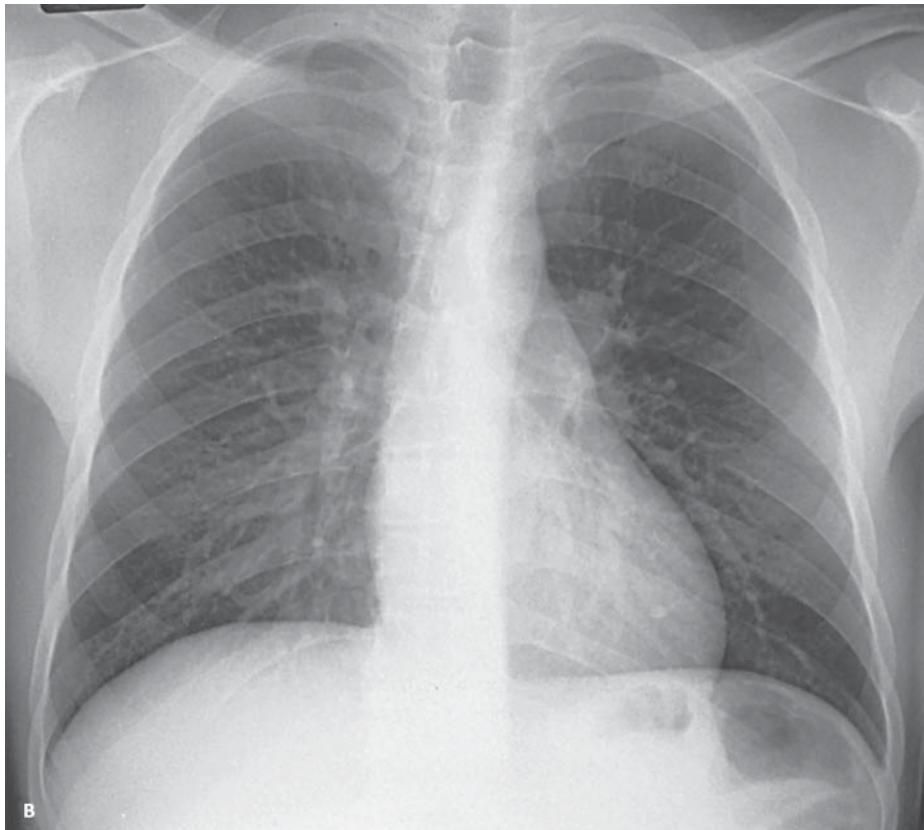
17 A. εισπνοή

A. ακτινοσκιεροί

A. μεγαλύτερη



ΕΙΚΟΝΑ 1.8Α



ΕΙΚΟΝΑ 1.8Β