

Μέρος Ι - Κεφαλή και Τράχηλος

ΑΤ Εγκεφάλου - Εγκάρσιο επίπεδο

ΑΤ Εγκεφάλου - Στεφανιαίο επίπεδο

MRI Εγκεφάλου - Εγκάρσια

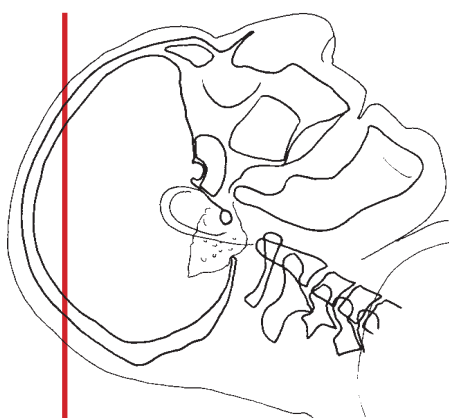
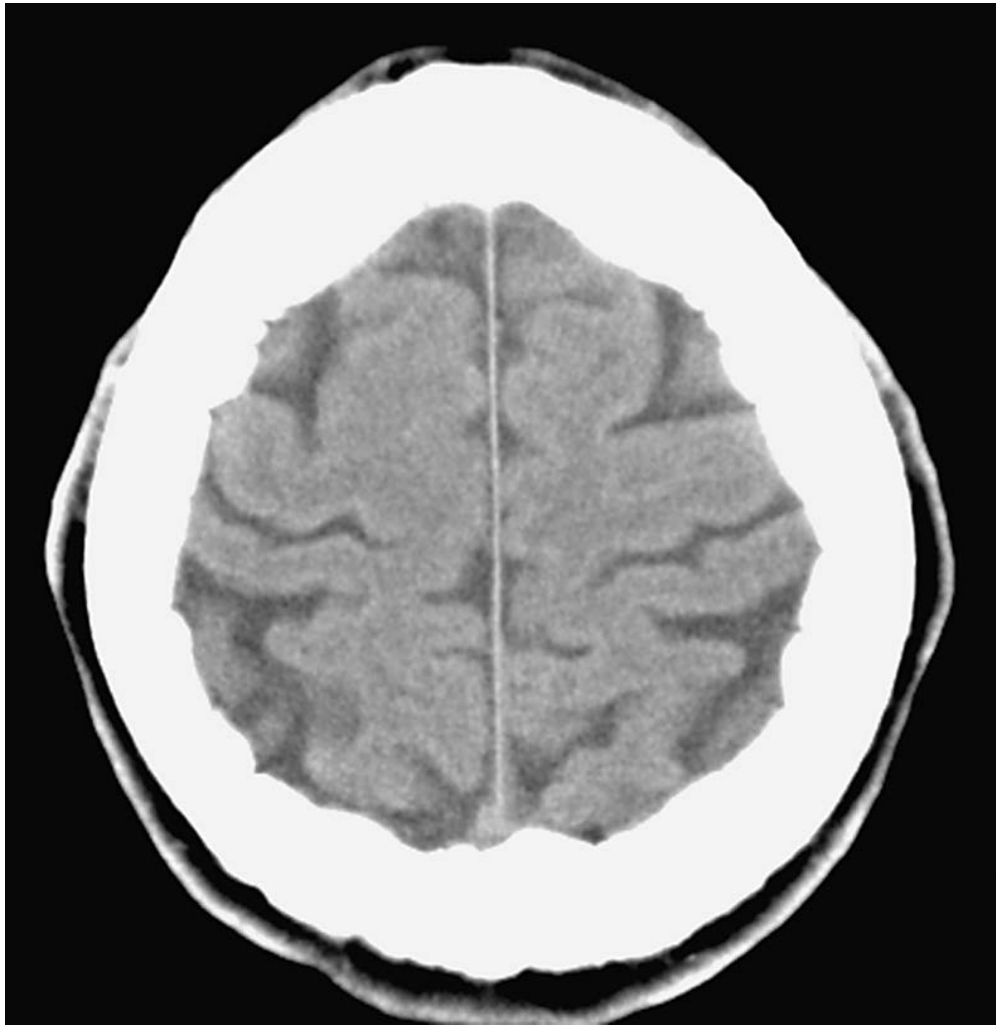
MRI Εγκεφάλου - Οβελιαίο επίπεδο

MRI Εγκεφάλου - Στεφανιαίο επίπεδο

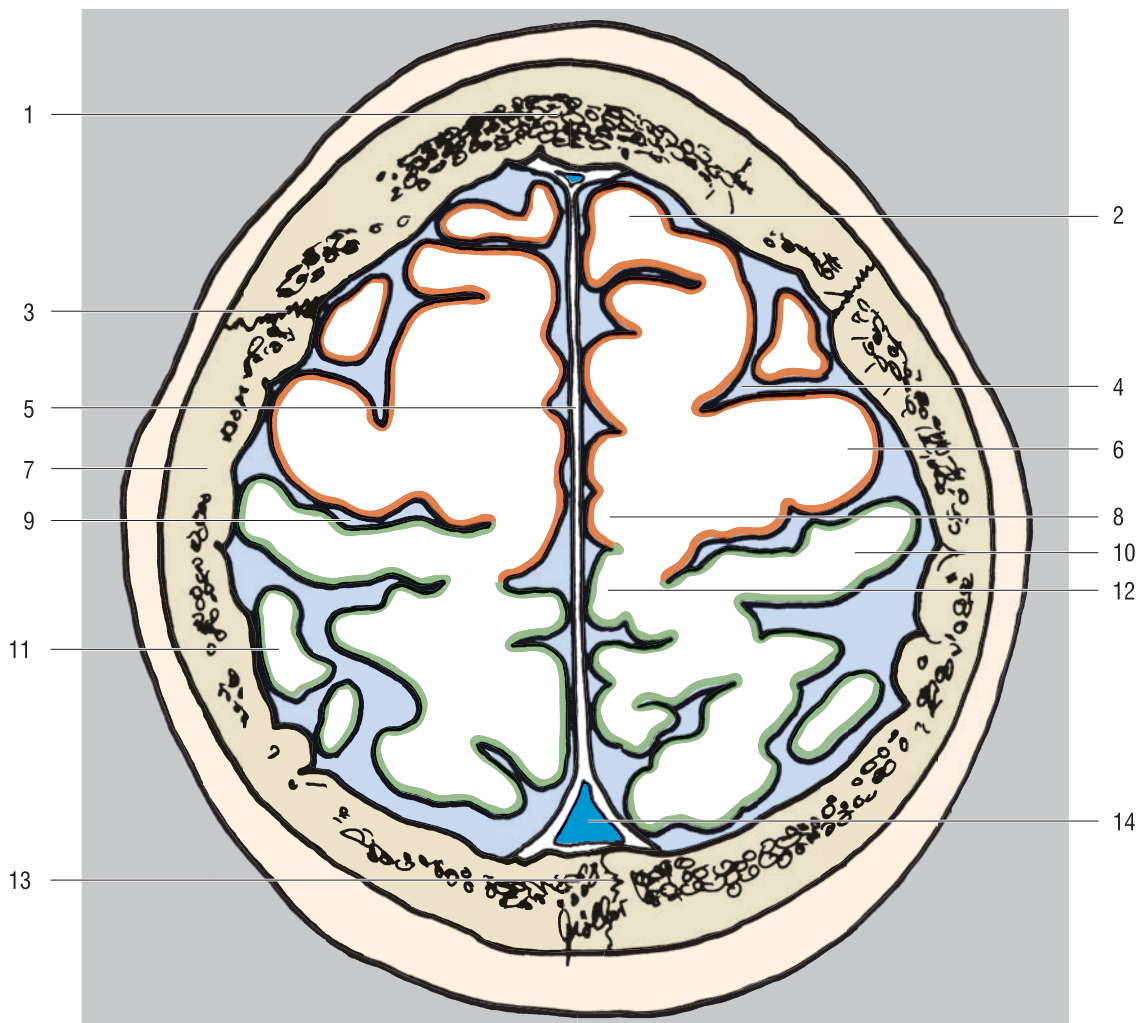
Τράχηλος - Εγκάρσιο επίπεδο

Τράχηλος - Οβελιαίο επίπεδο

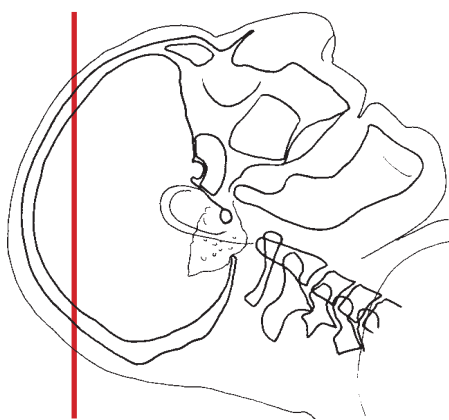
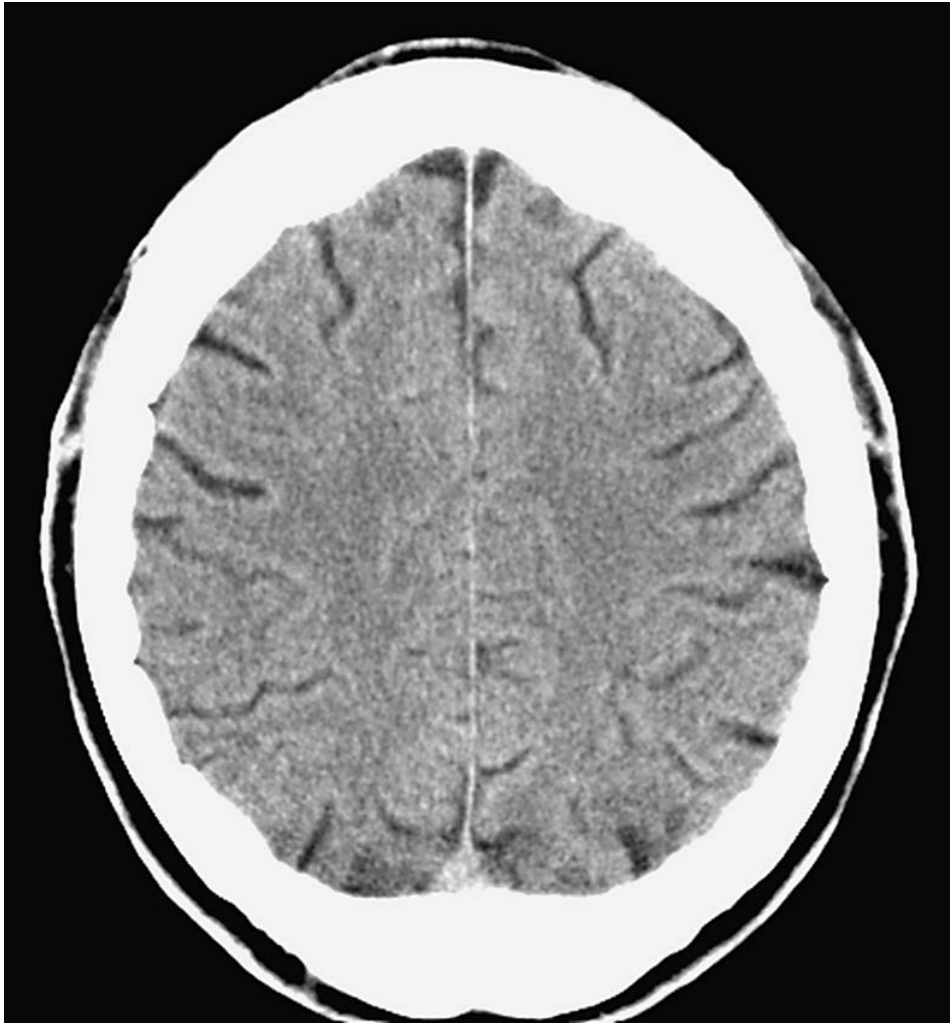Τράχηλος - Στεφανιαίο επίπεδο



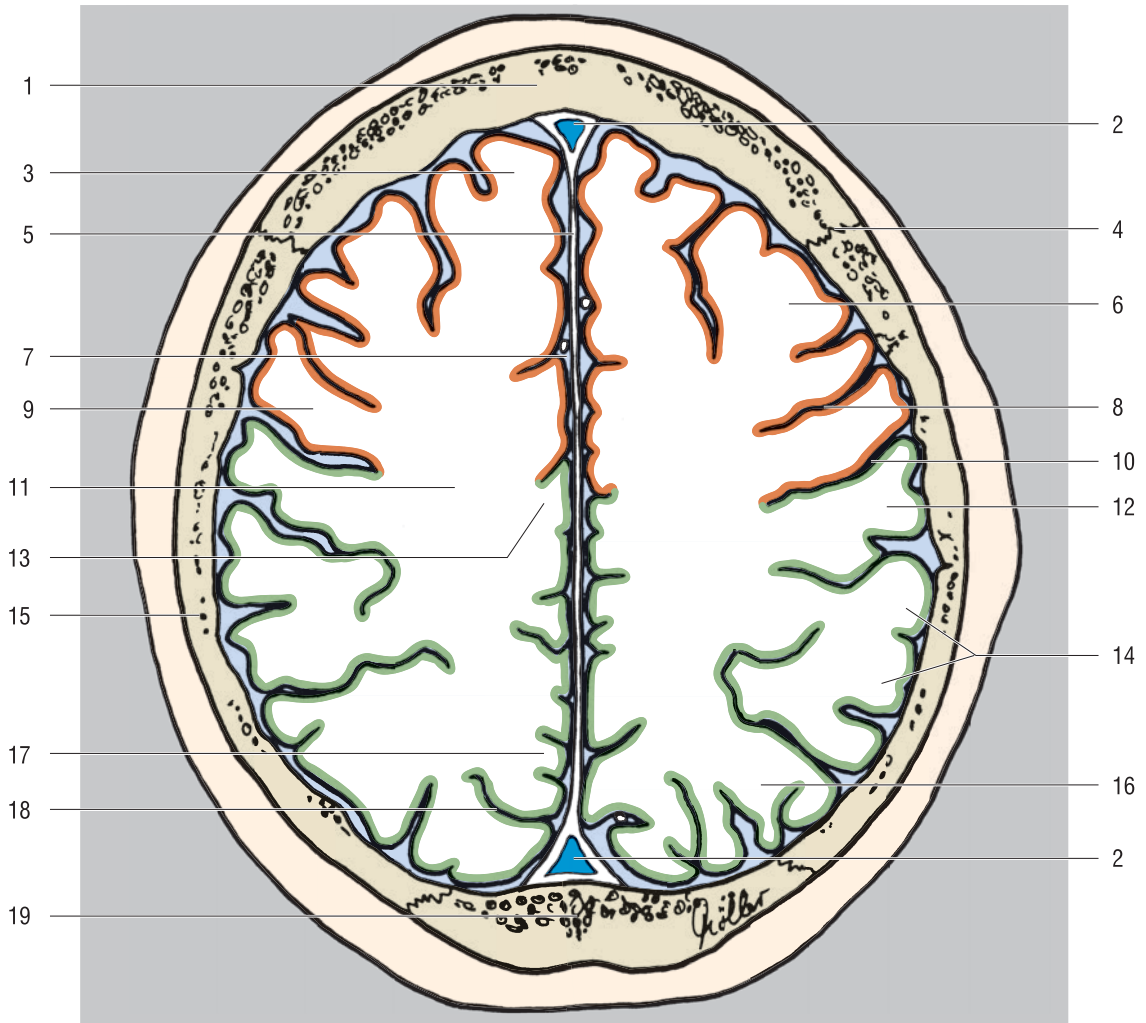
- Μετωπιαίος λοβός
- Βρεγματικός λοβός



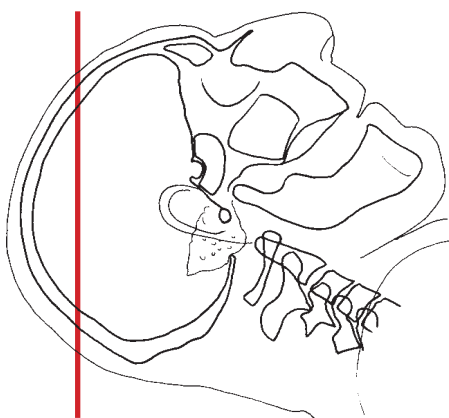
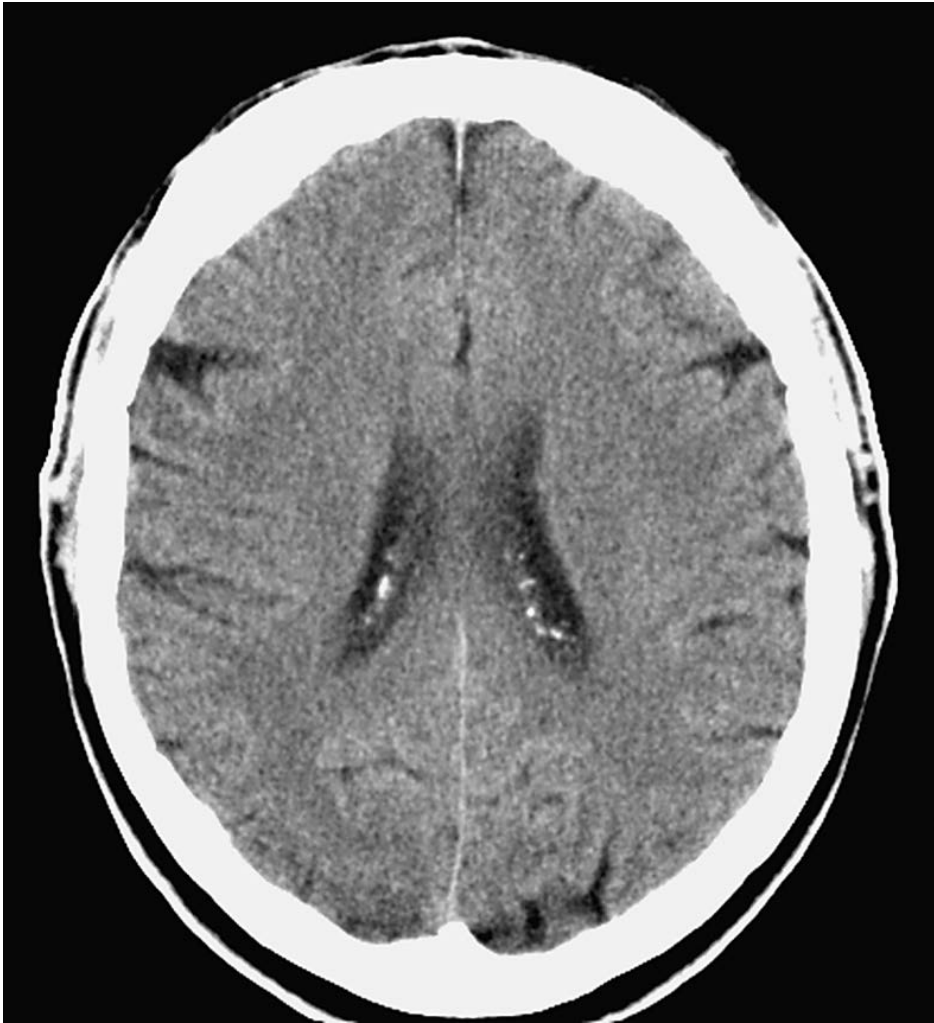
- | | |
|----------------------------|----------------------------|
| 1. Μετωπιαίο οστό | 8. Παράκεντρο λόβιο |
| 2. Άνω μετωπιαία έλικα | 9. Κεντρική έλικα |
| 3. Στεφανιαία ραφή | 10. Οπίσθια κεντρική έλικα |
| 4. Πρόσθια κεντρική αύλακα | 11. Άνω οβελιαίο λόβιο |
| 5. Δρέπανο του εγκεφάλου | 12. Προσφηνοειδές λόβιο |
| 6. Πρόσθια κεντρική έλικα | 13. Οβελιαία ραφή |
| 7. Βρεγματικό οστό | 14. Άνω οβελιαίος κόλπος |



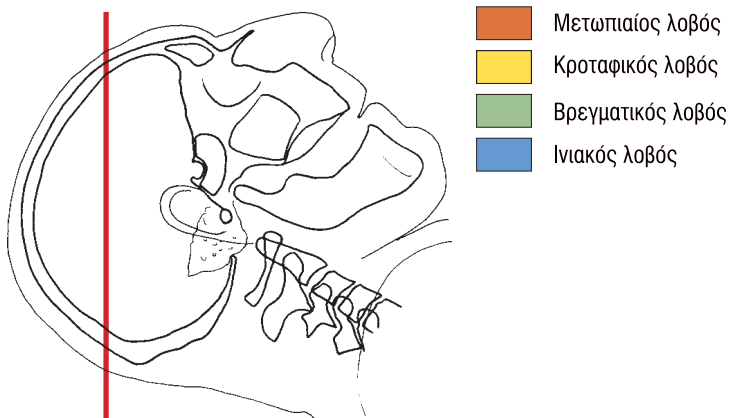
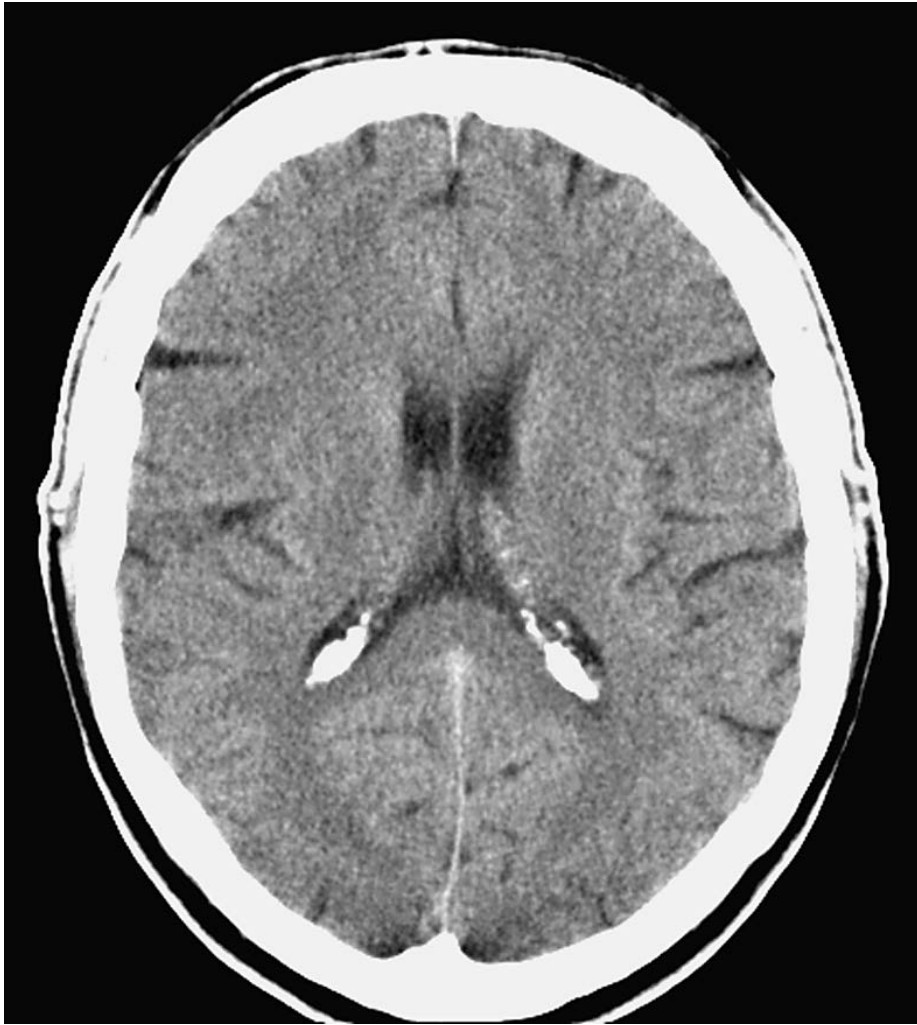
- Μετωπιαίος λοβός
- Βρεγματικός λοβός

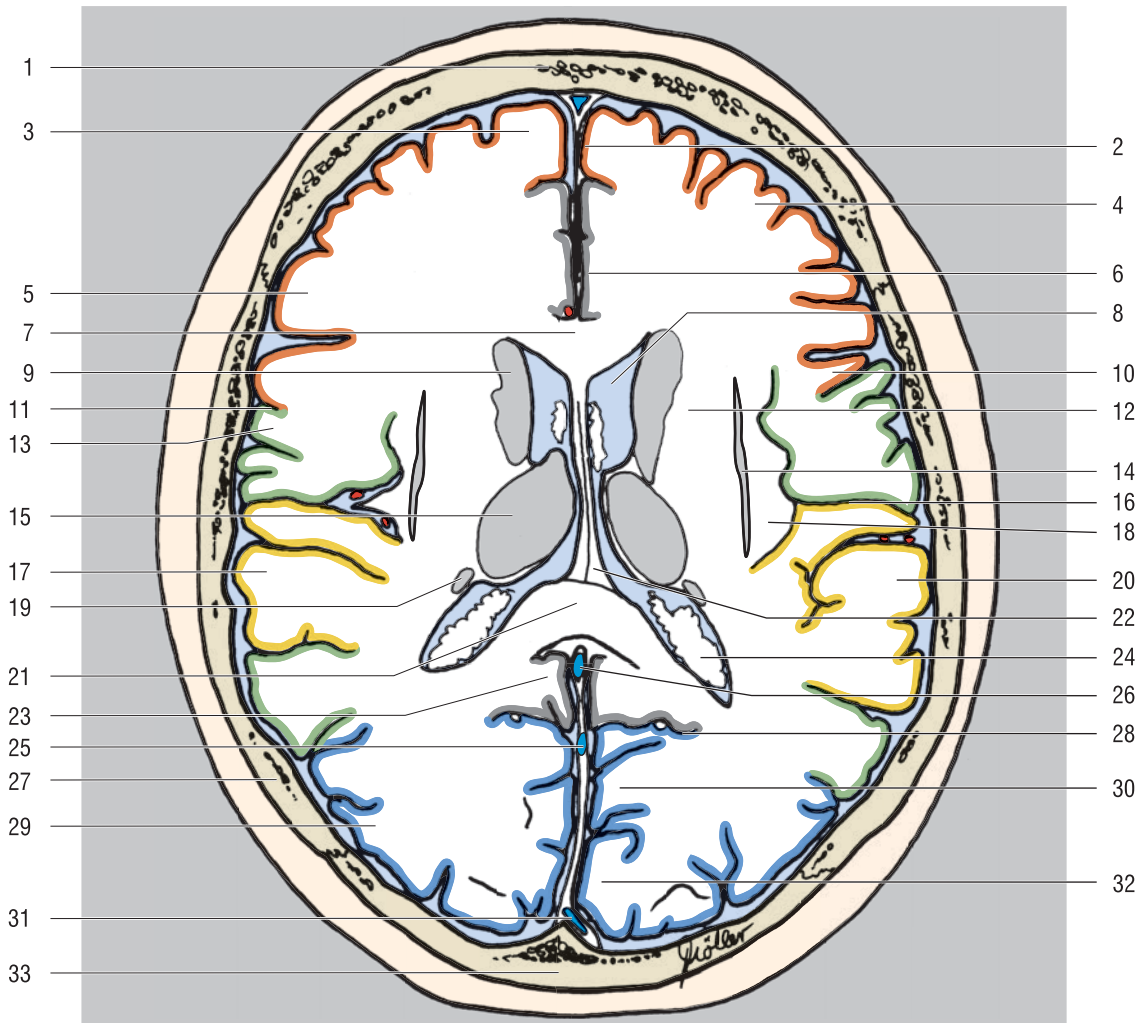


- | | |
|----------------------------------|---|
| 1. Μετωπιαίο οστό | 11. Κεντρική λευκή ουσία (ημωσοειδές κέντρο) |
| 2. Άνω οβελιαίος κόλπος | 12. Οπίσθια κεντρική έλικα |
| 3. Άνω μετωπιαία έλικα | 13. Παράκεντρο λόβιο |
| 4. Στεφαναία ραφή | 14. Υπερχείλια έλικα |
| 5. Δρέπανο του εγκεφάλου | 15. Βρεγματικό οστό |
| 6. Μέση μετωπιαία έλικα | 16. Κάτω βρεγματικό λόβιο |
| 7. Επιμήκης σχισμή του εγκεφάλου | 17. Προσφηνοειδές λόβιο |
| 8. Πρόσθια κεντρική αύλακα | 18. Βρεγματοϊνιακή αύλακα |
| 9. Πρόσθια κεντρική έλικα | 19. Ινιακό οστό |
| 10. Κεντρική αύλακα | |

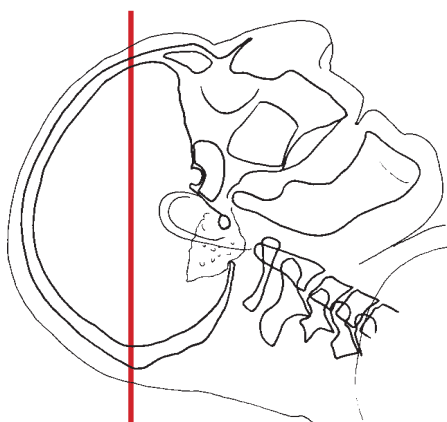
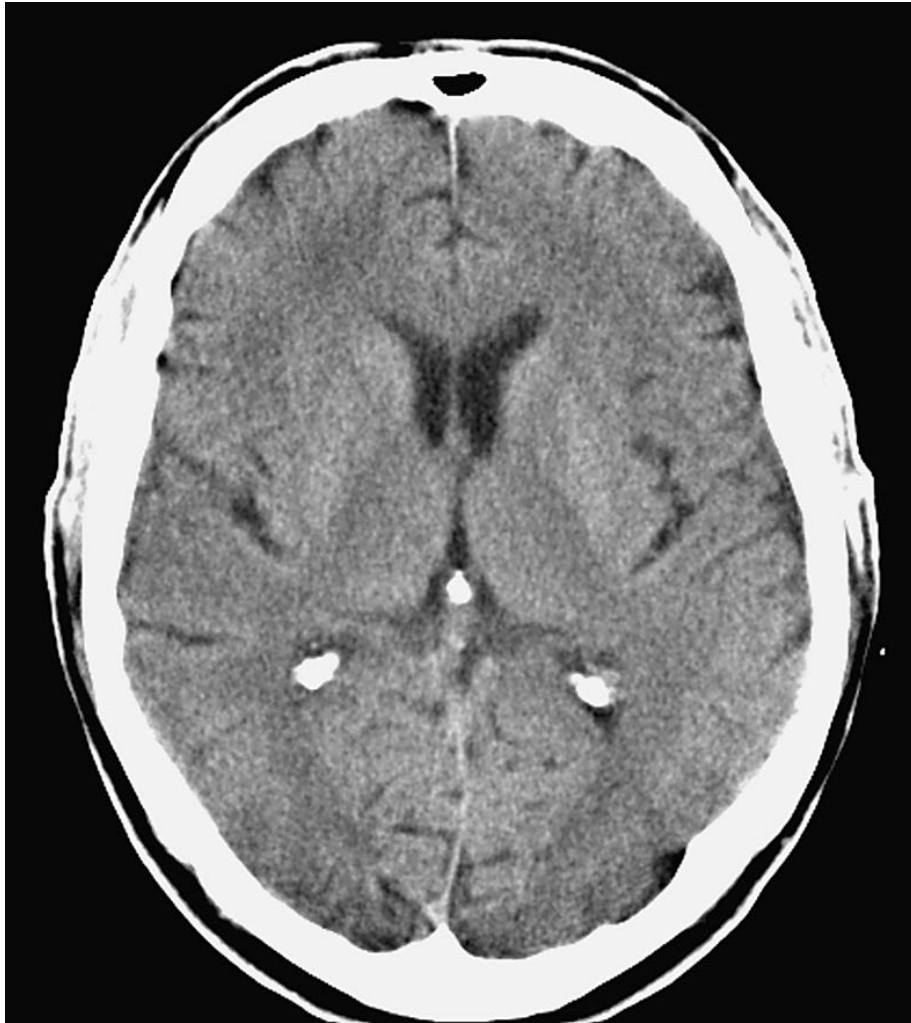


- Μετωπιαίος λοβός
- Βρεγματικός λοβός
- Ινιακός λοβός

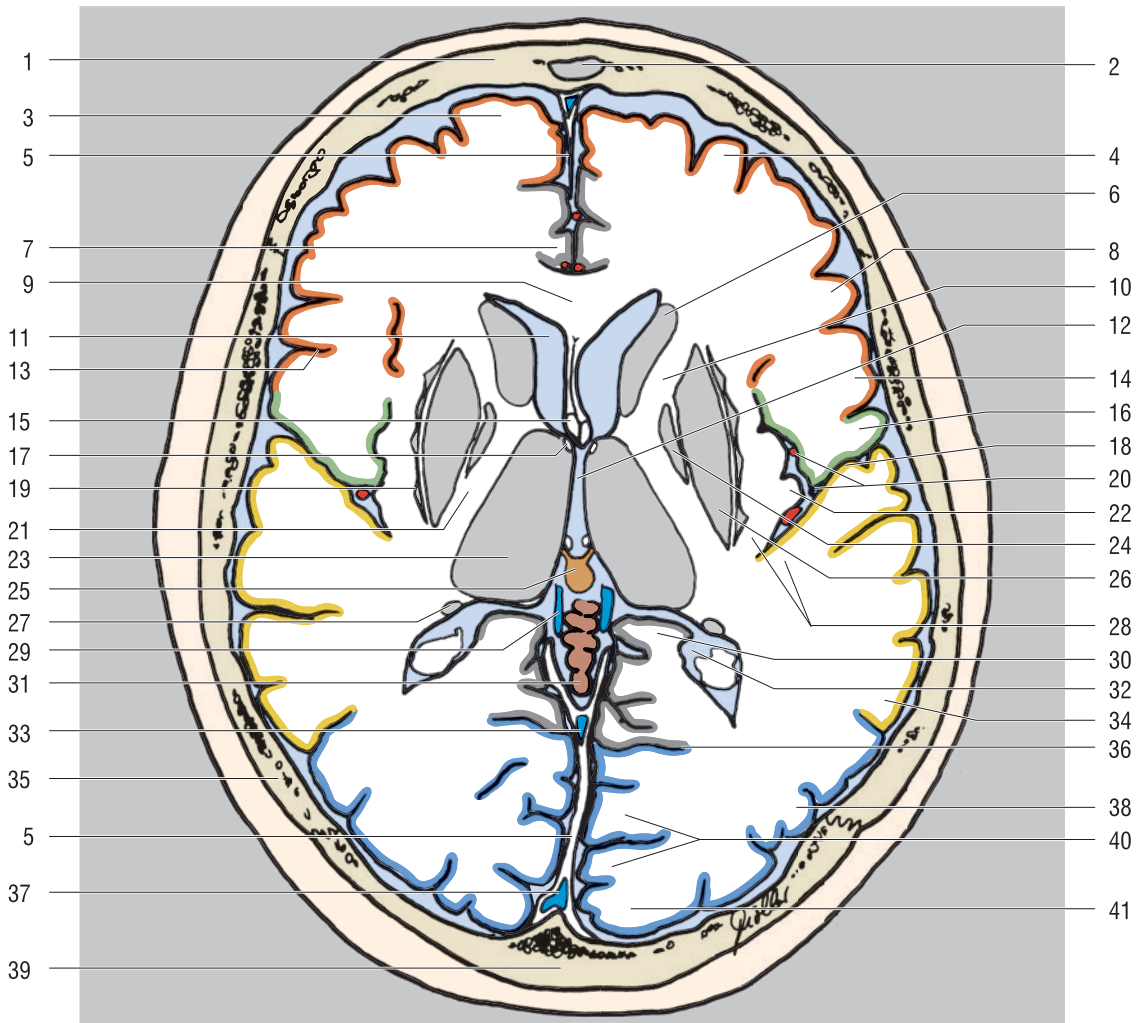




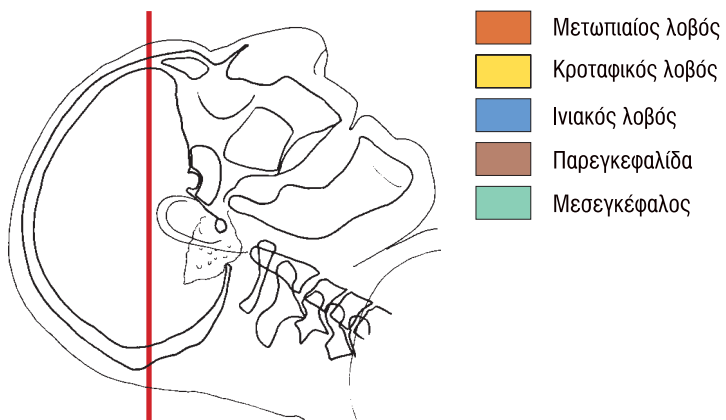
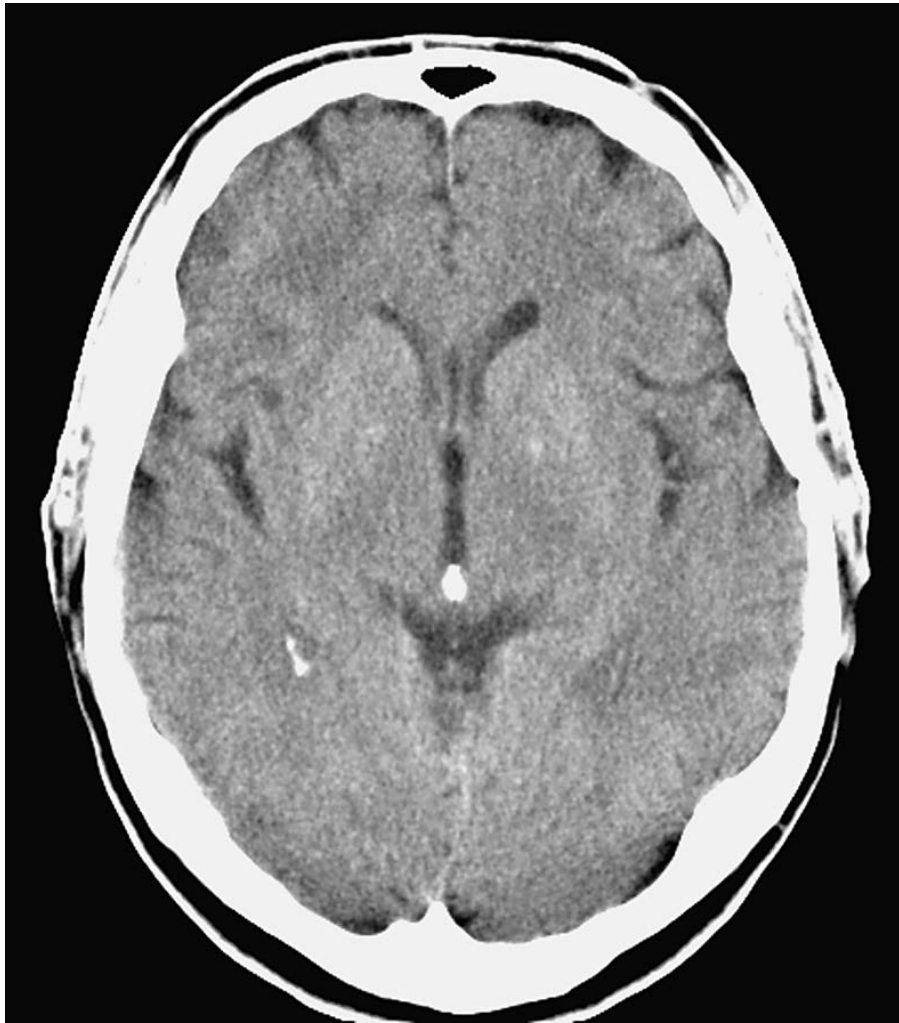- | | |
|--|---|
| 1. Μετωπιαίο οστό | 18. Νήσος |
| 2. Δρέπανο του εγκεφάλου | 19. Κερκοφόρος πυρήνας (ουρά) |
| 3. Άνω μετωπιαία έλικα | 20. Άνω κροταφική έλικα |
| 4. Μέση μετωπιαία έλικα | 21. Μεσολόβιο (σπληνίο) |
| 5. Κάτω μετωπιαία έλικα | 22. Ψαλίδα |
| 6. Υπερμεσολόβια έλικα | 23. Προσαγώγιο |
| 7. Μεσολόβιο (στέλεχος) | 24. Πλάγια κοιλία (παράπλευρο τρίγωνο, χοριοειδές πλέγμα) |
| 8. Πλάγια κοιλία (πρόσθιο κέρας) | 25. Ευθύς κόλπος |
| 9. Κερκοφόρος πυρήνας (κεφαλή) | 26. Μεγάλη εγκεφαλική φλέβα (φλέβα του Γαληνού) |
| 10. Πρόσθια κεντρική έλικα | 27. Βρεγματικό οστό |
| 11. Κεντρική αύλακα | 28. Βρεγματοϊνιακή αύλακα |
| 12. Ακτινωτός στέφανος | 29. Ινιακές έλικες |
| 13. Οπίσθια κεντρική έλικα | 30. Σφηνοειδές λόβιο του ινιακού λοβού |
| 14. Προτείχισμα | 31. Άνω οβελιαίος κόλπος |
| 15. Θάλαμος | 32. Ραβδωτός φλοιός |
| 16. Πλάγια αύλακα (σχισμή του Sylvius) | 33. Ινιακό οστό |
| 17. Κροταφική καλύπτρα της νήσου του εγκεφάλου | |

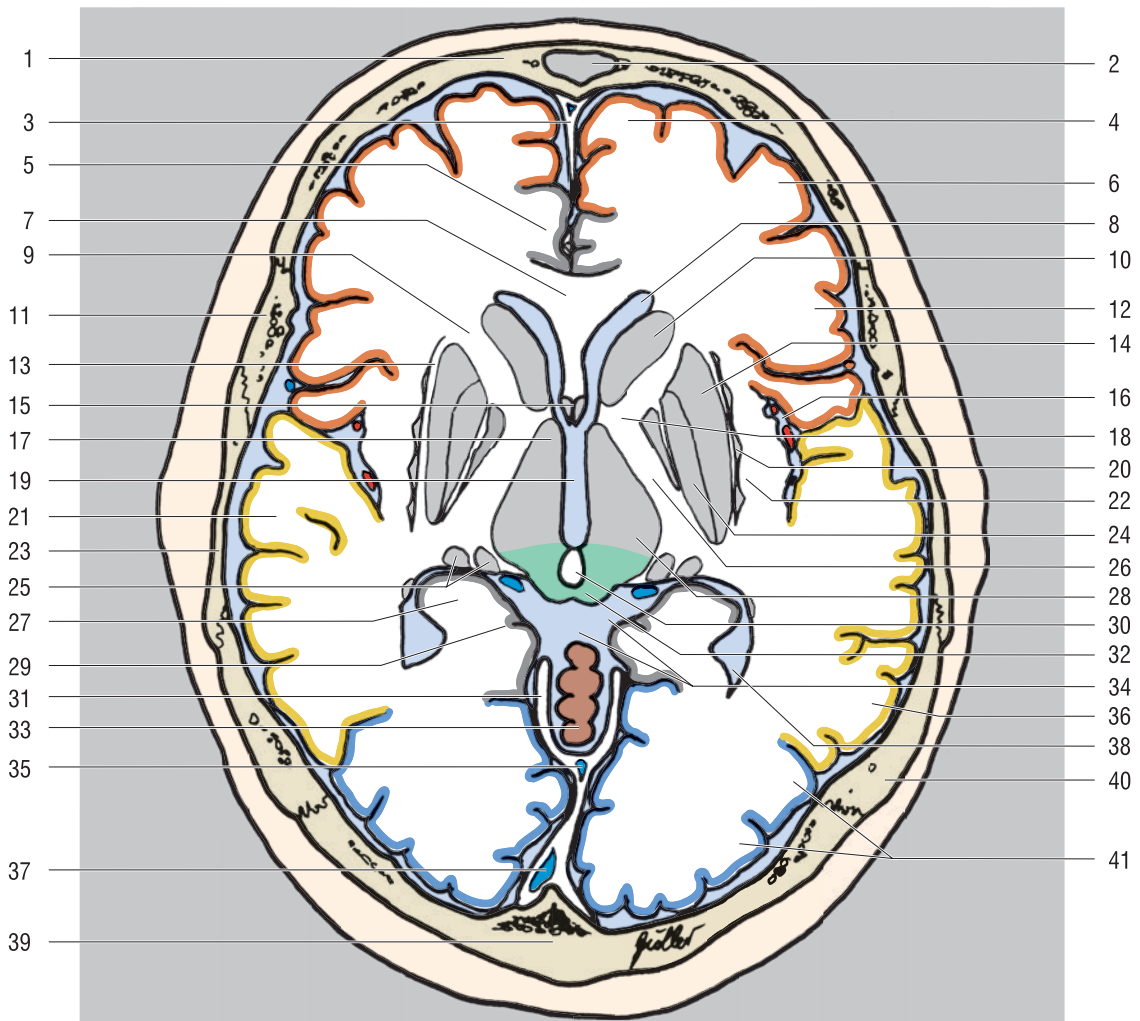


- Μετωπιαίος λοβός
- Κροταφικός λοβός
- Βρεγματικός λοβός
- Ινιακός λοβός
- Παρεγκεφαλίδα

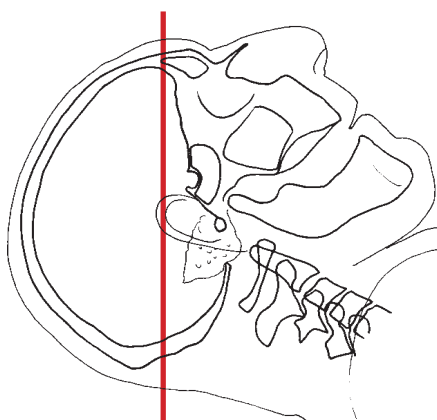
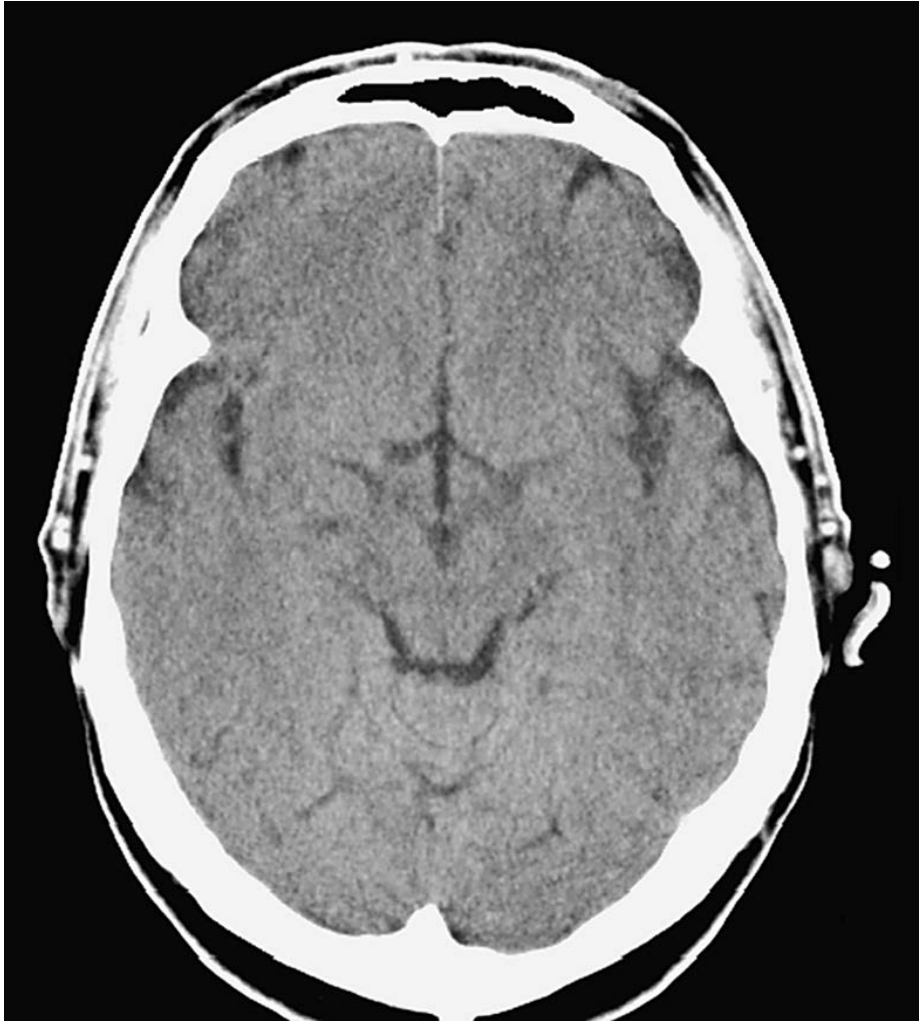

- | | |
|---|---|
| 1. Μετωπιαίο οστό | 21. Έσω κάψα (οπίσθιο σκέλος) |
| 2. Μετωπιαίος κόλπος | 22. Νήσος |
| 3. Άνω μετωπιαία έλικά | 23. Θάλαμος |
| 4. Μέση μετωπιαία έλικά | 24. Ωχρά σφαίρα |
| 5. Δρέπανο του εγκεφάλου | 25. Κωνάριο ή επίφυση |
| 6. Κερκοφόρος πυρήνας (κεφαλή) | 26. Κέλυφος του φακοειδή πυρήνα |
| 7. Υπερμεσολόβια έλικά | 27. Κερκοφόρος πυρήνας (ουρά) |
| 8. Κάτω μετωπιαία έλικά | 28. Εγκάρσια κροταφική έλικά |
| 9. Μεσολόβιο (γόνυ) | 29. Έσω εγκεφαλική φλέβα |
| 10. Έσω κάψα (πρόσθιο σκέλος) | 30. Ιππόκαμπος |
| 11. Πλάγια κοιλία (πρόσθιο κέρας) | 31. Σκώληκας της παρεγκεφαλίδας |
| 12. Τρίτη κοιλία | 32. Πλάγια κοιλία (τρίγωνο με χοριοειδές πλέγμα) |
| 13. Κεντρική αύλακα | 33. Ευθύς κόλπος |
| 14. Πρόσθια κεντρική έλικά | 34. Μέση κροταφική έλικά |
| 15. Ψαλίδα | 35. Βρεγματικό οστό |
| 16. Οπίσθια κεντρική έλικά | 36. Βρεγματοϊνιακή αύλακα |
| 17. Μεσοκοιλιακό του τμήμα (Monro) | 37. Άνω οβελιαίος κόλπος |
| 18. Πλάγια αύλακα | 38. Ινιακές έλικες |
| 19. Προτειχισμα | 39. Ινιακό οστό |
| 20. Αρτηρίες της νήσου στη δεξαμενή του πλάγιου κρανιακού βόθρου (δεξαμενή της νήσου) | 40. Ραβδωτός φλοιός |
| | 41. Ινιακός πόλος |

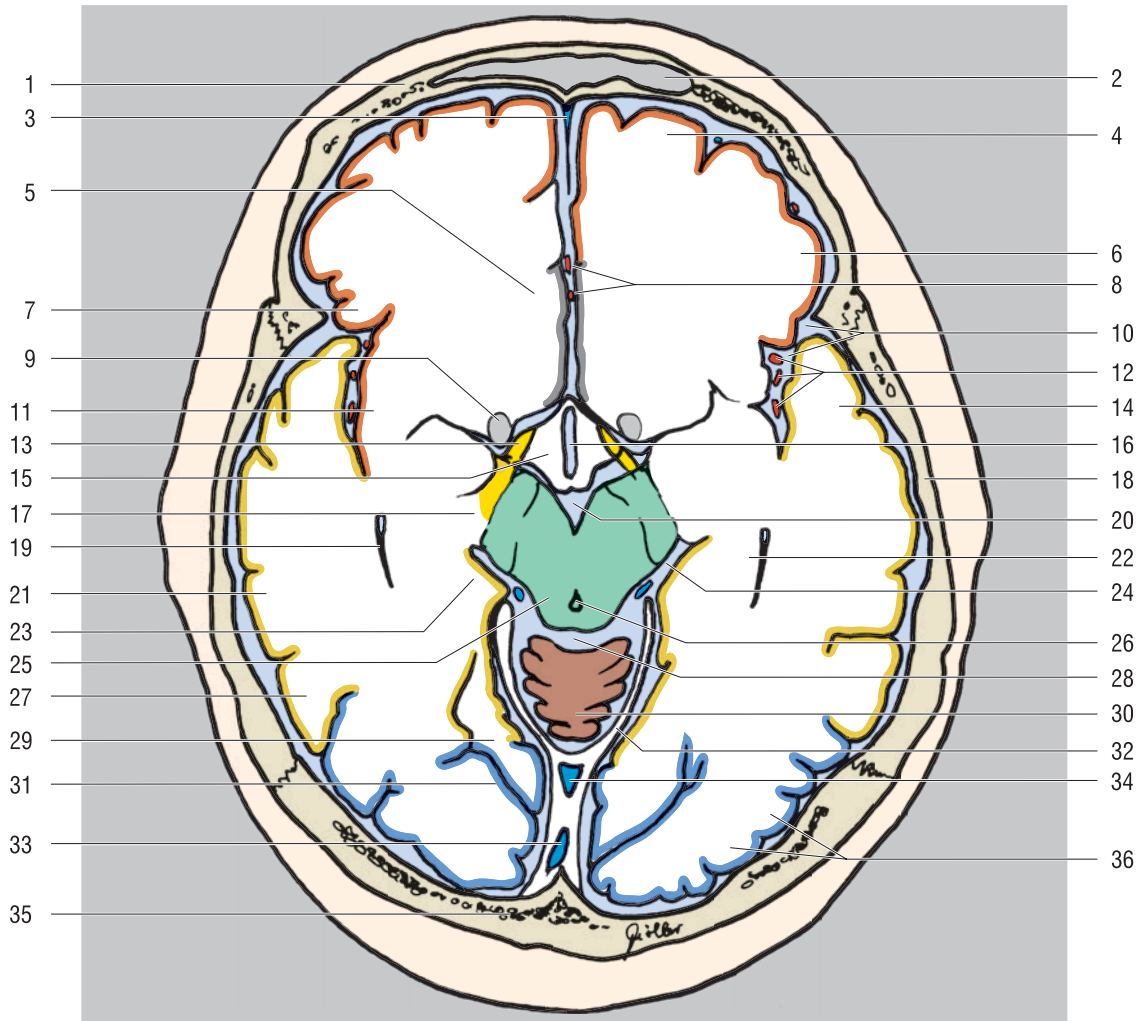




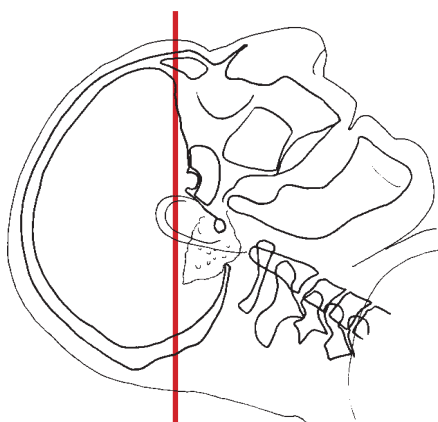
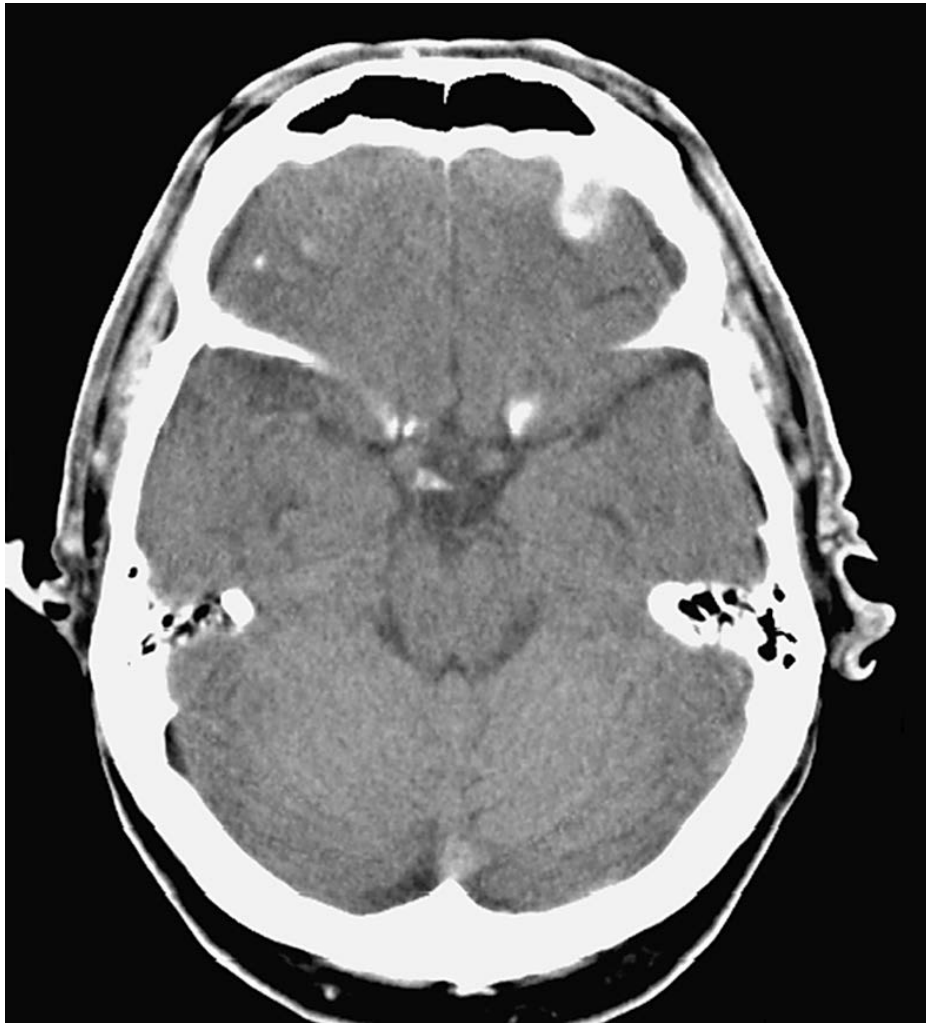
- | | |
|--|--|
| 1. Μετωπιαίο οστό | 21. Άνω κροταφική έλικα |
| 2. Μετωπιαίος κόλπος | 22. Έξω κάψα |
| 3. Δρέπανο του εγκεφάλου | 23. Κροταφικό οστό |
| 4. Άνω μετωπιαία έλικα | 24. Ωχρά σφαίρα |
| 5. Έλικα του προσαγωγίου | 25. Γονατώδες σώμα |
| 6. Μέση μετωπιαία έλικα | 26. Έσω κάψα (οπίσθιο σκέλος) |
| 7. Μεσολόβιο (γόνυ) | 27. Ιππόκαμπος |
| 8. Πλάγια κοιλία (πρόσθιο κέρασ) | 28. Θάλαμος |
| 9. Έσω κάψα (πρόσθιο σκέλος) | 29. Παραίπποκάμπια έλικα |
| 10. Κερκοφόρος πυρήνας (κεφαλή) | 30. Επίφυση ή κωνάριο (αποτιτανωμένο) |
| 11. Βρεγματικό οστό | 31. Σκηνίδιο της παρεγκεφαλιδας |
| 12. Κάτω μετωπιαία έλικα | 32. Τετράδυμο |
| 13. Έξω κάψα | 33. Σκώληκας της παρεγκεφαλιδας |
| 14. Κέλυφος του φακοειδή πυρήνα | 34. Τετραδυμική και αμφιμηννοειδής δεξαμενές |
| 15. Προσυνδεσμικό διάφραγμα | 35. Ευθύς κόλπος |
| 16. Δεξαμενή του έξω κρανιακού βόθρου (δεξαμενή της νήσου) | 36. Μέση κροταφική έλικα |
| 17. Υποθάλαμος | 37. Άνω οβελιαίος κόλπος |
| 18. Έσω κάψα (γόνυ) | 38. Πλάγια κοιλία (τρίγωνο) |
| 19. Τρίτη κοιλία | 39. Ινιακό οστό |
| 20. Προτειχίσμα | 40. Βρεγματικό οστό |
| | 41. Ινιακές έλικες |



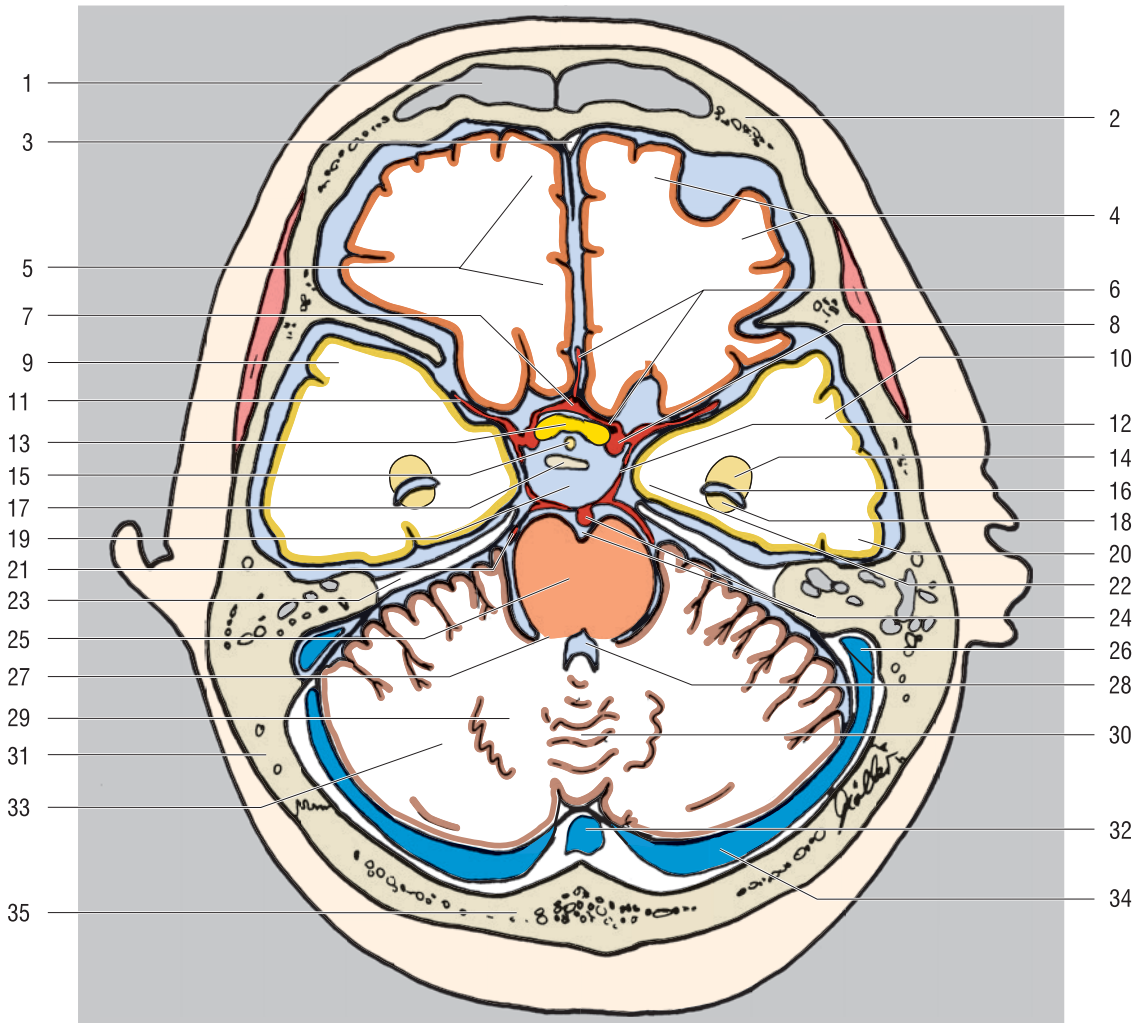
- Μετωπιαίος λοβός
- Κροταφικός λοβός
- Ινιακός λοβός
- Παρεγκεφαλίδα
- Μισσεγκέφαλος



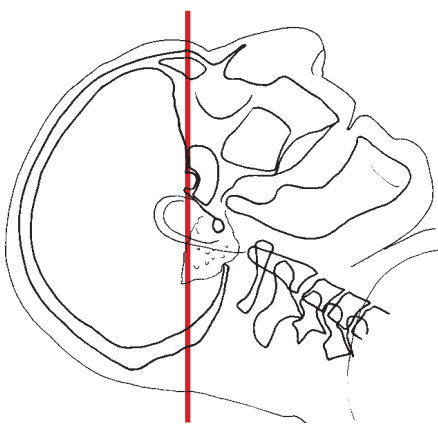
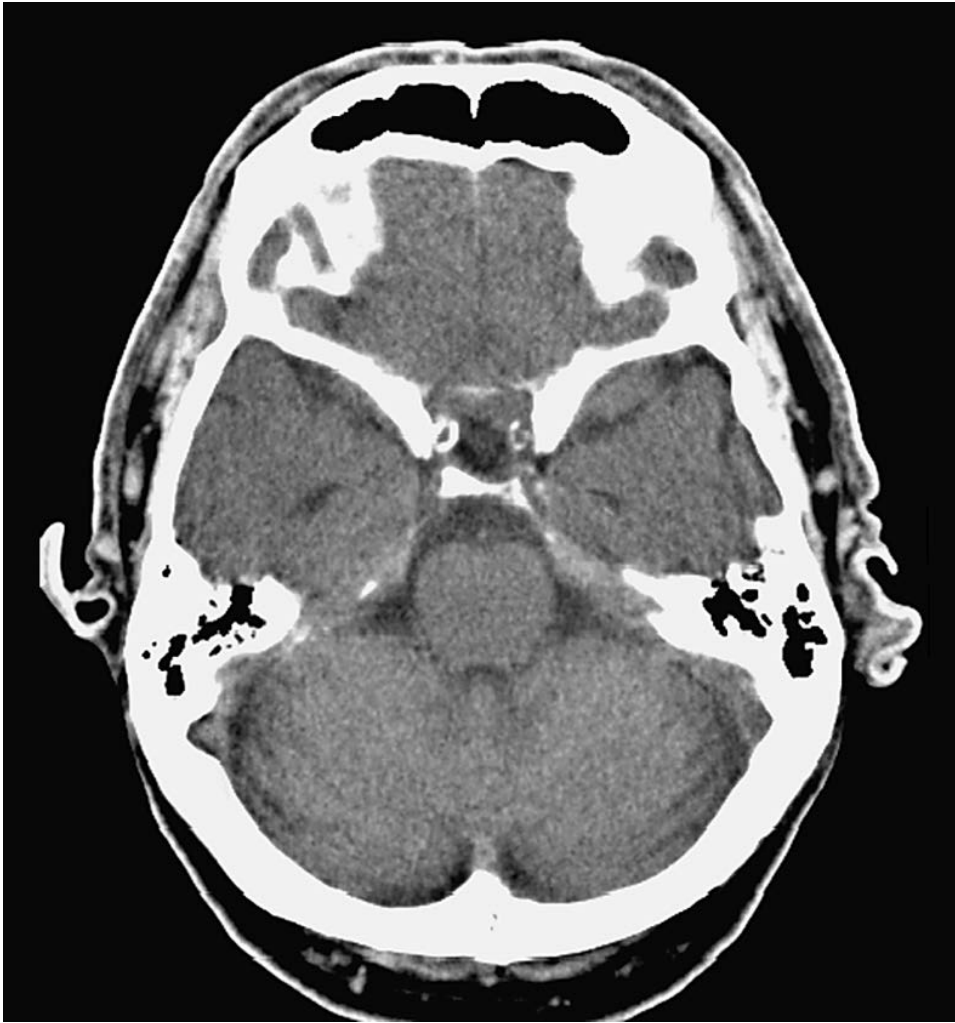
- | | |
|--------------------------------------|---|
| 1. Μετωπιαίο οστό | 19. Πλάγια κοιλία (κροταφικό κέρας) |
| 2. Μετωπιαίος κόλπος | 20. Μεσοσκελιαία δεξαμενή |
| 3. Δρέπανο του εγκεφάλου | 21. Μέση κροταφική έλικα |
| 4. Άνω μετωπιαία έλικα | 22. Ιππόκαμπος |
| 5. Έλικα του προσαγωγίου | 23. Παραϊπποκάμπια έλικα |
| 6. Μέση μετωπιαία έλικα | 24. Αμφιμηνοειδής δεξαμενή |
| 7. Κάτω μετωπιαία έλικα | 25. Μεσεγκέφαλος (τετράδυμο) |
| 8. Πρόσθια εγκεφαλική αρτηρία | 26. Υδραγωγός |
| 9. Ραβδωτό σώμα (κάτω τμήμα) | 27. Κάτω κροταφική έλικα |
| 10. Πλάγια αύλακα (σχισμή της νήσου) | 28. Τετραδυμική δεξαμενή |
| 11. Νήσος | 29. Έξω ινιακο-κροταφική αύλακα |
| 12. Αρτηρία της νήσου | 30. Σκώληκας της παρεγκεφαλίδας (άνω τμήμα) |
| 13. Οπτική ταινία | 31. Βρεγματοϊνιακή αύλακα |
| 14. Άνω κροταφική έλικα | 32. Σκηνίδιο της παρεγκεφαλίδας |
| 15. Υποθάλαμος | 33. Άνω οβελιαίος κόλπος |
| 16. Τρίτη κοιλία | 34. Ευθύς κόλπος |
| 17. Παρεγκεφαλιδικό σκέλος | 35. Ινιακό οστό |
| 18. Βρεγματικό οστό | 36. Ινιακές έλικες |



-  Μετωπιαίος λοβός
-  Κροταφικός λοβός
-  Παρεγκεφαλίδα
-  Γέφυρα



- | | |
|-------------------------------------|---|
| 1. Μετωπιαίος κόλπος | 19. Πεντάγωνο των βασικών δεξαμενών |
| 2. Μετωπιαίο οστό | 20. Κάτω κροταφική έλικα |
| 3. Δρέπανο του εγκεφάλου | 21. Οπίσθια εγκεφαλική αρτηρία |
| 4. Κογχικές έλικες | 22. Παραϊπποκάμπια έλικα |
| 5. Ευθύς κόλπος | 23. Σκηνίδιο της παρεγκεφαλίδας |
| 6. Πρόσθια εγκεφαλική αρτηρία | 24. Βασική αρτηρία και βασική αύλακα |
| 7. Πρόσθια αναστομωτική αρτηρία | 25. Γέφυρα |
| 8. Έσω καρωτίδα | 26. Σιγμοειδής κόλπος |
| 9. Άνω κροταφική έλικα | 27. Μέσο παρεγκεφαλιδικό σκέλος |
| 10. Μέση κροταφική έλικα | 28. Τέταρτη κοιλία |
| 11. Μέση εγκεφαλική αρτηρία | 29. Οδοντωτός πυρήνας |
| 12. Οπίσθια αναστομωτική αρτηρία | 30. Σκώληκας της παρεγκεφαλίδας (άνω τμήμα) |
| 13. Οπτικό χίασμα | 31. Κροταφικό οστό |
| 14. Αμυγδαλοειδής πυρήνας | 32. Συμβολή των φλεβωδών κόλπων |
| 15. Μίσχος της υπόφυσης | 33. Παρεγκεφαλιδικό ημισφαίριο |
| 16. Πλάγια κοιλία (κροταφικό κέρας) | 34. Εγκάρσιος κόλπος |
| 17. Ράχη του τουρκικού εφιπίπιου | 35. Ινιακό οστό |
| 18. Ιππόκαμπος | |



-  Μετωπιαίος λοβός
-  Κροταφικός λοβός
-  Παρεγκεφαλίδα
-  Γέφυρα